

## CASO CLÍNICO

# Tumor filoides de mama en paciente embarazada: presentación inusual en práctica obstétrica. Reporte de caso

*Phyllodes tumor of the breast in a pregnant patient: unusual presentation in obstetric practice. Case report*

Johan Pérez García<sup>1</sup>  <https://orcid.org/0009-0008-2836-2990>, Guillermo Villagrán Anzueto<sup>1</sup>  <https://orcid.org/0009-0008-3026-090X>.

<sup>1</sup>Hospital Regional de Occidente San Juan de Dios, Departamento de Ginecología y Obstetricia Oncológica; Quetzaltenango, Guatemala.

**RESUMEN. Introducción:** El tumor filoide de mama es una neoplasia mamaria fibroepitelial poco frecuente que representa menos del 1% de los tumores de mama y es más raro aún durante el embarazo. **Descripción del caso:** Paciente en la tercera década de vida, con embarazo de 28 semanas, con historia de masa en mama izquierda de 9 meses de evolución, la cual presentó un crecimiento rápido en los últimos meses. Paciente reportó antecedente previo de escisión de nódulo mamario simple en la misma mama. En el examen físico se evidenció asimetría mamaria, dolor que aumenta su intensidad a la palpación. Ante la sospecha radiológica de BI-RADS 4 C, se procedió a realizar biopsia con aguja Trucut, indicando un tumor fibroepitelial e hiperplasia ductal usual con sugerencia de resección de masa para determinar diagnóstico. Se llevó el caso a discusión y, con el consentimiento de la paciente, se procedió a realizar mastectomía simple izquierda. Patología final reportó tumor filoide histopatológicamente benigno. **Conclusión:** El diagnóstico del tumor filoide puede ser difícil, especialmente por la fácil confusión con el fibroadenoma de mama. Se han reportado pocos casos relacionados con el embarazo; este caso subraya la importancia de un enfoque multidisciplinario para el diagnóstico y tratamiento de tumores mamarios durante el embarazo. A pesar de la rareza del tumor filoide en este contexto, los médicos deben considerar la posibilidad de neoplasias inusuales, especialmente ante un crecimiento rápido de una masa. Destacando la necesidad de estar alerta a los cambios en las características de una masa mamaria.

**Palabras claves:** Cáncer de mama, Embarazo, Tumor Filoide.

## INTRODUCCIÓN

El tumor filoide de la mama es considerado una neoplasia de origen fibroepitelial, con una baja incidencia y prevalencia, representando únicamente del 0.3 al 1% de todos los tumores. La morfología del tumor es continua de benigno a maligno; las características histológicas incluyen atipia mitótica, apariencia del margen tumoral y crecimiento excesivo del estroma. Según la Organización Mundial de la Salud (OMS), el tumor filoide se clasifica como benigno, limítrofe y maligno.<sup>1</sup> El diagnóstico es complejo y se basa en los hallazgos histopatológicos y clínicos. El tumor filoide puede ser recidivante; sin embargo, solo el limítrofe y el maligno pueden metastatizar.<sup>2</sup>

El tumor filoide es una presentación rara del cáncer de mama y considerado un reto en la práctica clínica. Se deben tener en cuenta aspectos multidisciplinarios como las mutaciones patogénicas y síndromes hereditarios. La cirugía oncológica es el tratamiento de elección y el uso de terapias adyuvantes aún es de controversia en la práctica clínica; sin embargo, cada caso debe individualizarse según los riesgos y preferencias del paciente.<sup>3</sup>

Se considera un tumor raro en el embarazo y la lactancia y el efecto de las alteraciones gestacionales en los niveles hormonales no ha sido discutido en la literatura. El tamaño grande del tumor, el rápido crecimiento, la bilateralidad y probablemente la malignidad se esperan con mayor frecuencia durante el embarazo.<sup>4</sup>

Este caso destaca la dificultad de distinguir entre un tumor filoide y otras lesiones mamarias benignas, como el fibroadenoma, especialmente durante el embarazo, donde los cambios hormonales pueden influir en el crecimiento de las masas mamarias. La mastectomía simple se realizó como medida preventiva ante la incertidumbre del diagnóstico inicial y la

Recibido: 28-07-2024 Aceptado: 11-04-2025 Primera vez publicado en línea: 09-05-2025


Dirigir correspondencia a: Johan Pérez García

Correo electrónico: johanperezgarcia@gmail.com

**DECLARACIÓN DE RELACIONES Y ACTIVIDADES FINANCIERAS Y NO FINANCIERAS:** Ninguna.

**DECLARACIÓN DE CONFLICTOS DE INTERÉS:** Ninguna.

**Forma de citar:** Pérez-García J, Villagrán-Anzueto G. Tumor filoides de mama en paciente embarazada: presentación inusual en práctica obstétrica. Reporte de caso. Rev Méd Hondur. 2025; 93(1). 60-63. DOI: <https://doi.org/10.5377/rmh.v93i1.20357>

© 2025 Autor(es). Artículo de acceso abierto bajo la licencia <https://creativecommons.org/licenses/by/4.0/deed.es> 

velocidad de crecimiento del tumor. Aunque el tumor resultó ser benigno, el tratamiento quirúrgico fue crucial para evitar riesgos futuros de malignización.

## DESCRIPCIÓN DEL CASO

Se presenta el caso de una paciente de 34 años de edad con embarazo de 28 semanas de gestación, quien acude al centro asistencial por un aumento del volumen en la mama izquierda de 9 meses de evolución y rápido crecimiento durante el embarazo. Al examen físico, se observa asimetría en los senos, con una diferencia en la circunferencia de la mama izquierda de 15 cm mayor en comparación a la mama derecha, rubor, endurecimiento y dolor como signos de inflamación local; no se observan lesiones dermatológicas (**Figura 1A**). El dolor aumenta su intensidad a la palpación superficial y profunda; se palpa masa de característica sólida de gran tamaño; no se perciben cambios en la temperatura, no se evidencia salida de líquido o secreciones ni nódulos axilares. Dentro de los antecedentes personales patológicos quirúrgicos, la paciente reporta escisión de un nódulo mamario simple no maligno en la misma mama dos años atrás.

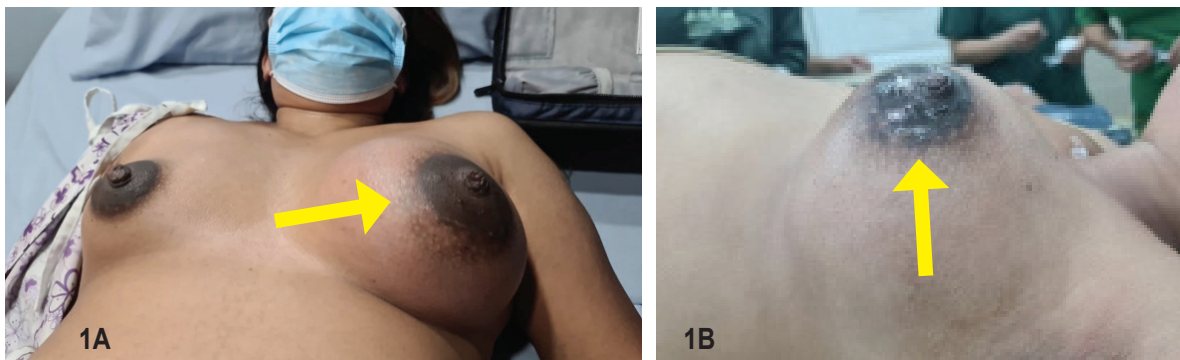Se realizaron estudios de imagen, entre ellos ultrasonido y mamografía, encontrando asimetría en el tamaño de ambas mamas secundaria a un proceso ocupativo mamario izquierdo.

La masa en mama izquierda de aspecto redondo, denso, lobulada, de bordes lisos principalmente, pero con una zona de márgenes parcialmente indistintos. Por las características mamográficas se sospechó de tumor filoides y fibroadenoma juvenil gigante, con una clasificación BI-RADS IV C, por lo que se requirió una biopsia.

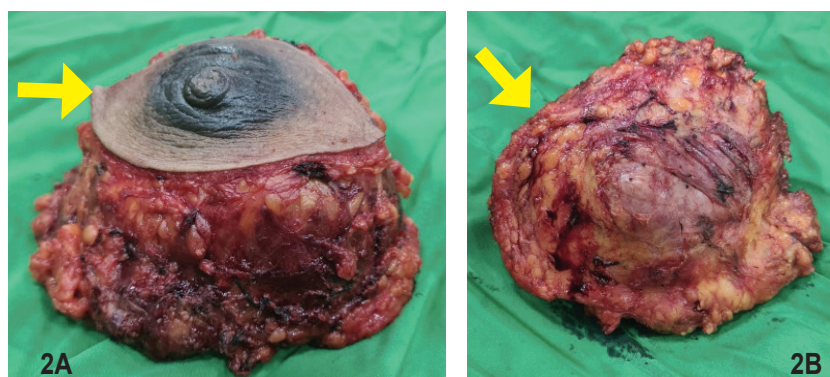
Posteriormente, se obtuvo una biopsia con aguja Trucut, que reportó tejido mamario con estroma fibroso, con áreas densas y mixoides, células con núcleos de bordes regulares, cromatina regular y moderado citoplasma, sin mitosis atípicas. El hallazgo histopatológico se estableció como tumor fibroepitelial e hiperplasia ductal usual; sin embargo, el departamento de patología sugirió realizar una resección del tumor para determinar un diagnóstico.

El caso fue discutido con la junta multidisciplinaria de ginecología, obstetricia y oncología y se recomendó mastectomía simple. La paciente brindó su consentimiento total, aceptando la cirugía a las 28 semanas de gestación, sin complicaciones perioperatorias.

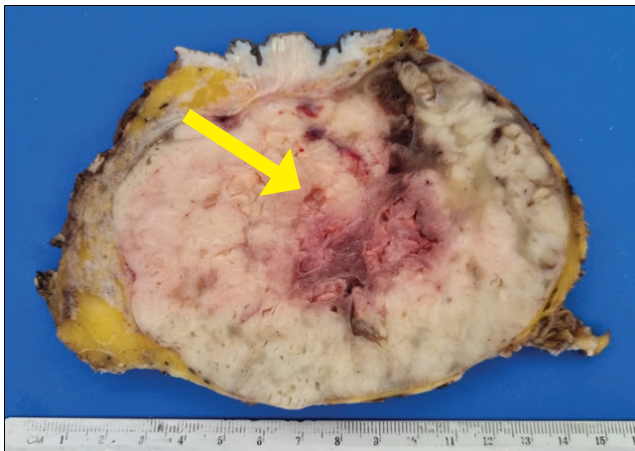
El informe patológico final describe una glándula mamaria de 25 x 20 x 12 cm, superficie parcialmente cubierta por piel pardo claro de 12 x 8 cm, con areola de 3 cm de diámetro y pezón de 1.5 cm de diámetro (**Figura 2A y 2B**). Al realizar el corte seriado por la cara posterior, se observa lesión nodular de aspecto fibroso con un tamaño de 11 x 10 x 9 cm (**Figura 3**),



**Figura 1.** Vista anterior del tórax. **1A** Asimetría mamaria, aumento del tamaño en mama izquierda, presentando una diferencia mayor de 15 cm en la circunferencia en comparación con la mama derecha. **1B** Vista lateral de mama izquierda, areola y pezón sin secreciones.



**Figura 2.** **2A.** Resección del tumor en el postoperatorio, tamaño 15 cm y peso 1,000 g con bordes quirúrgicos. **2B** Vista posterior de tumor.



**Figura 3.** Producto de mastectomía izquierda, cara posterior del tumor. Se observa lesión nodular de aspecto fibroso con un tamaño de 11 x 10 x 9 cm.

de color blanquecino con áreas rojizas y violáceas de aspecto hemorrágico. El diagnóstico histopatológico indica tumor filloide histológicamente benigno completamente resecado.

El embarazo sigue siendo monitorizado hasta la fecha, sin presentar complicaciones. Se espera que la paciente finalice su embarazo sin incidentes y realice estudios de control al finalizar la gestación.

## DISCUSIÓN

El diagnóstico del tumor filloide puede ser complicado debido a su frecuente confusión con el fibroadenoma mamario, ya que ambos son tumores fibroepiteliales. Sin embargo, una característica clave del tumor filloide es su rápido crecimiento, como se observó en este caso, especialmente durante el embarazo. Los tumores filloides suelen aparecer con mayor frecuencia en mujeres durante la tercera y cuarta década de la vida, estadística que concuerda con la edad de la paciente. La influencia hormonal, particularmente los niveles elevados de estrógeno y progesterona durante el embarazo, puede acelerar el crecimiento del tumor, como fue el caso de la paciente.<sup>5</sup>

El diagnóstico diferencial inicial incluyó tanto un tumor filloide como un fibroadenoma juvenil gigante, dada la naturaleza fibroepitelial del tumor y la historia de un nódulo mamario previo en la misma mama.<sup>6</sup> Es importante destacar que la distinción entre un tumor filloide y un fibroadenoma puede ser difícil incluso con estudios histológicos. El uso de biopsias con aguja gruesa puede ayudar a diferenciar entre ambos, pero no siempre es concluyente. La morfología del estroma y el grado de celularidad y atipia son elementos esenciales para identificar correctamente un tumor filloide.<sup>7</sup>

Se han reportado pocos casos relacionados con el embarazo, por lo cual no se sabe cómo afecta el embarazo al diagnóstico, tratamiento y pronóstico de los tumores de mama. Sin embargo, una de las principales características mencionadas en los casos reportados es un desarrollo rápido de la enfermedad durante el embarazo, y ha causado curiosidad si es un resultado propio del comportamiento del tumor filloides o si los

cambios hormonales causados por el embarazo y la lactancia hacen que la enfermedad evolucione con facilidad.<sup>8</sup>

Los tumores filloides representan menos del 1% de todas las neoplasias mamarias, lo que subraya su rareza.<sup>9</sup> Se clasifican histológicamente en tres categorías: benignos, borderline y malignos. Este caso, que fue diagnosticado como un tumor filloide benigno, destacó la importancia de la resección quirúrgica completa, ya que la posibilidad de recurrencia o transformación maligna aumenta si no se eliminan con márgenes adecuados. En este caso, la mastectomía simple fue el tratamiento de elección, un procedimiento quirúrgico relativamente seguro durante el segundo trimestre del embarazo.<sup>10</sup>

El manejo quirúrgico de tumores mamarios en mujeres embarazadas requiere una evaluación cuidadosa de los riesgos para la madre y el feto. En el segundo trimestre, la cirugía presenta menos riesgos para ambos, y en este caso se realizó una mastectomía sin complicaciones perioperatorias.<sup>11</sup> Es fundamental resecar completamente el tumor filloide debido a su tendencia a la recurrencia, incluso cuando son benignos. De hecho, aproximadamente el 15-20% de los tumores filloides benignos pueden recurrir si los márgenes no son adecuados.<sup>12</sup>

El pronóstico en tumores filloides benignos es generalmente favorable, con bajo riesgo de recurrencia o metástasis. El seguimiento posoperatorio es crucial, ya que la recurrencia puede ocurrir incluso años después de la resección inicial. En este caso, la paciente continuará bajo seguimiento regular, especialmente después del parto, para detectar posibles signos de recurrencia.<sup>13</sup>

Debido a la rareza de este tumor, especialmente en el contexto del embarazo, este caso subraya la importancia de un enfoque multidisciplinario que incluye ginecología, obstetricia, oncología y patología, para garantizar un diagnóstico y tratamiento adecuados, minimizando complicaciones y optimizando el pronóstico.<sup>14</sup>

La toma de decisiones quirúrgicas y terapéuticas debe considerar tanto la evolución del tumor como el bienestar del feto, lo que añade una complejidad adicional en el manejo de tumores mamarios durante el embarazo.<sup>15</sup>

A pesar de que el tumor filloides es de baja incidencia, se recomienda evaluar y estudiar cada caso de todas las pacientes con masas mamarias, especialmente cuando aparecen durante el embarazo y presentan una evolución rápida, ya que puede estar subdiagnosticado por los hallazgos histopatológicos de fibrosis benigna.

Dada la magnitud del caso, la paciente brindó su consentimiento total, aceptando la cirugía de mastectomía a las 28 semanas de gestación.

En conclusión, este caso resalta la necesidad de una evaluación cuidadosa y tratamiento oportuno de las masas mamarias durante el embarazo, dada la posibilidad de tumores raros. Se requiere más investigación para comprender mejor cómo el embarazo afecta el diagnóstico y el tratamiento de los tumores mamarios raros como el filloide.

Se contó con el consentimiento informado firmado del paciente para la publicación del caso.



## CONTRIBUCIONES

Todos los autores contribuyeron en igual medida en el estudio del caso, así como en la recolección de la información relacionada con la publicación.

## AGRADECIMIENTOS

Se les agradece a las autoridades y médicos del Hospital Regional de Occidente San Juan de Dios por apoyar la investigación en pro del beneficio del paciente. Al departamento de

ginecología oncológica por estar siempre a la vanguardia de los avances médicos.

## DETALLES DE LOS AUTORES

Johan Pérez García, Residente en Ginecología y Obstetricia; johanperezgarcia@gmail.com

Guillermo Villagrán Anzueto, Médico Especialista en Ginecología Oncológica; guillermoanzeneto823@gmail.com

## REFERENCIAS

1. Limaie F, Kashyap S. Phyllodes Tumor of the Breast. [Updated 2023 Jan 1]. In: StatPearls. Treasure Island (FL): StatPearls Publishing; 2025
2. Mishra SP, Tiwary SK, Mishra M, Khanna AK. Tumor filodes de mama: un artículo de revisión. ISRN Surg. 2013;2013:361469.
3. Fede ABS, Pereira Souza R, Doi M, De Brot M, Aparecida Bueno de Toledo Osorio C, Rocha Melo Gondim G, et al. Malignant Phyllodes Tumor of the Breast: A Practice Review. Clin Pract. 2021;11(2):205-215. doi: 10.3390/clinpract11020030
4. Alipour S, Eskandari A. Phyllodes Tumor of the Breast in Pregnancy and Lactation. Adv Exp Med Biol. 2020;1252:137-142. doi: 10.1007/978-3-030-41596-9\_19.
5. Sadaf A, Amirhossein E. Phyllodes Tumor of the Breast during Pregnancy and Lactation; A Systematic Review. Arch Iran Med. 2020;23(1):488-497.
6. Ben Hassouna J, Damak T, Gamoudi A, Chargui R, Khomsi F, Mahjoub S, et al. Tumores filodes de mama: una serie de casos de 106 pacientes. Soy J Surg. 2006;192:141-7.
7. Lee AHS, Hodi Z, Ellis IO, Elston CW. Características histológicas útiles para distinguir entre un tumor filoides y un fibroadenoma en la biopsia de mama con aguja gruesa. Histopathology. 2007;51:336-44.
8. Zhang W, Kong X. Fatal outcome of malignant phyllodes tumor of the breast in pregnancy: a case and literature review. Gland Surg. 2021;10(1):371-377.
9. Asoglu O, Ugurlu MM, Blanchard K, Grant CS, Reynolds C, Cha SS, Donohue JH. Risk factors for recurrence and death after primary surgical treatment of malignant phyllodes tumors. Ann Surg Oncol. 2004 Nov;11(11):1011-7. doi: 10.1245/ASO.2004.02.001
10. Retson TA, Fazeli S, Lim V, ojed F. Phyllodes Tumors of the Breast: A Rare Lesion with Still-Evolving Prognostic Features and Clinical Management. Curr Radiol Rep. 2022;10:162-170.
11. Kim S, Lee SK, Kim SW, Kang HS, Kim YS. Phyllodes tumor of the breast: Diagnosis, treatment, and prognostic factors related to recurrence. World J Surg Oncol. 2021;19(1):312. DOI: 10.1186/s12957-021-02407-6.
12. Zhu L, Li Z, Wang H, Deng H. Phyllodes tumors of the breast: Retrospective analysis of clinical outcomes and prognosis. Mol Clin Oncol. 2021;14(6):109. DOI: 10.3892/mco.2021.2306.
13. Calhoun KE, Lawton TJ, Kim JN, Lehman CD. Phyllodes tumor of the breast: A radiologic-pathologic correlation case report and review of the literature. Radiol Case Rep. 2021;16(5):1164-1167. DOI: 10.1016/j.radcr.2021.02.037.
14. Ng TS, Tan PH, Thihe AA. Current strategies in the management of phyllodes tumors of the breast: A review. Breast Cancer. 2020;27(3):495-502. DOI: 10.1007/s12282-019-01025-3.
15. Barros ACS, Bacchi CE, Carvalho FM, Bacchi MM. Phyllodes Tumors of the Breast: Clinicopathologic and Molecular Review. Breast J. 2022;28(1):78-87. DOI: 10.1111/tbj.14263.

**ABSTRACT. Introduction:** Phyllodes tumor of the breast is a rare fibroepithelial breast neoplasm that represents less than 1% of breast tumors and is even rarer during pregnancy. **Case description:** Patient in the third decade of life, 28 weeks pregnant, with a history of a mass in the left breast for 9 months, which showed rapid growth in recent months. Patient reported a previous history of excision of a simple breast nodule in the same breast. Physical examination revealed breast asymmetry, pain that increased in intensity upon palpation. Given the radiological suspicion of BI-RADS 4 C, a biopsy with a Trucut needle was performed, indicating a fibroepithelial tumor and usual ductal hyperplasia with suggestion of resection of the mass to determine the diagnosis. The case was taken for discussion and with the consent of the patient, a simple left mastectomy was performed. Final pathology reported a histopathologically benign phyllodes tumor. **Conclusion:** Diagnosis of phyllodes tumor can be difficult, especially because of easy confusion with breast fibroadenoma. Few cases have been reported in relation to pregnancy, but this case underscores the importance of a multidisciplinary approach to the diagnosis and treatment of breast tumors during pregnancy. Despite the rarity of phyllodes tumor in this setting, physicians should consider the possibility of unusual neoplasia, especially in the face of rapid growth of a mass. Highlighting the need to be alert to changes in the characteristics of a breast mass.

**Keywords:** Breast cancer, Phyllodes tumor, Pregnancy.