

CASO CLÍNICO

Ascitis quilosa asociada a sarcoma retroperitoneal: reporte de caso

Chylous ascites associated with retroperitoneal sarcoma: case report

Diana Alejandra Mejía Verdial¹  <https://orcid.org/0000-0002-0809-393X>, Felipe Alejandro Paredes Moreno¹  <https://orcid.org/0000-0002-9565-5258>, Brenda Guadalupe Serrato Ponce¹  <https://orcid.org/0009-0003-1502-796X>.

¹Hospital General de México Dr. Eduardo Liceaga; Ciudad de México, México.

RESUMEN. Introducción: La ascitis quilosa es el resultado de la fuga de linfa rica en lípidos hacia la cavidad peritoneal. Es una entidad poco común, con una incidencia de 1 por cada 20,000 casos de ascitis, incluyendo aquellas de origen neoplásico. Aunque rara, tiene una alta mortalidad, especialmente cuando es de origen neoplásico. **Descripción del Caso:** Hombre de 55 años ingresa por aumento progresivo del perímetro abdominal en las últimas dos semanas, con plenitud gástrica, náuseas y vómitos. A la exploración, presenta abdomen globoso, timpanismo, matidez cambiante, signo de onda ascítica y dolor generalizado. La paracentesis mostró líquido ascítico quiloso, confirmando el diagnóstico. La tomografía abdominal reveló un tumor retroperitoneal compatible con liposarcoma. Tras complicarse por infecciones nosocomiales (neumonía y diarrea), la evolución fue desfavorable y falleció. **Conclusión:** Este caso resalta la complejidad de la ascitis quilosa asociada a liposarcoma retroperitoneal. A pesar del desenlace negativo, el caso aporta al conocimiento de esta entidad rara y subraya la importancia de un manejo cuidadoso. Es crucial incluir patologías raras como el liposarcoma retroperitoneal en el diagnóstico diferencial de ascitis, debido a su mal pronóstico por detección tardía. La ascitis quilosa puede ser un indicio de malignidad y requiere un enfoque diagnóstico y terapéutico minucioso.

Palabras clave: Ascitis quilosa, Liposarcoma, Neoplasias retroperitoneales.

INTRODUCCIÓN

La ascitis quilosa es una forma poco común de ascitis; menos del 1% resulta de la fuga de linfa rica en lípidos hacia la cavidad peritoneal. Sus causas son variadas e incluyen factores infecciosos, quirúrgicos, congénitos y neoplásicos. En adultos la causa más común son las neoplasias; de estas los linfomas ocupan el primer lugar, seguido de tumores de órganos sólidos intraabdominales (estómago, páncreas, endometrio, próstata).¹⁻⁵ Los tumores retroperitoneales, específicamente los sarcomas, son una causa rara, provocando el 2% de los casos.⁶

Típicamente, se manifiesta con distensión abdominal progresiva e indolora durante semanas o meses. Estudios han informado que el síntoma más común es la distensión abdominal en el 81% de los casos, seguido de dolor o síntomas de peritonitis en el 11%.^{1,2,6} La paracentesis abdominal es la prueba inicial más importante para el diagnóstico de la ascitis quilosa. El quilo se presenta como un líquido lechoso y turbio; al estudio microscópico, este se caracteriza por un nivel de triglicéridos mayor a 110 miligramos/decilitro, lactato deshidrogenasa entre 110-200 unidades internacionales/litro, conteo celular de predominio linfocítico y gradiente albumina de líquido de ascitis - albumina sérica variable según la etiología.^{2,3} Es una condición médica poco común con una incidencia de 1 por cada 20,000 casos de ascitis, con mortalidad del 40 al 70 % dependiendo de la etiología, reportándose hasta el 90 % cuando es de origen neoplásico, recalcando la importancia de establecer un diagnóstico oportuno.^{1,4,6}


Este caso aporta valiosa información a la comunidad científica al resaltar la rareza de la ascitis quilosa, especialmente asociada a tumores retroperitoneales como los sarcomas. Destaca la importancia de considerar neoplasias malignas, en particular los linfomas y los tumores sólidos intraabdominales, como principales causas en adultos, subrayando la necesidad de un diagnóstico temprano mediante paracentesis y análisis

Recibido: 01-02-2024 Aceptado: 02-09-2024 Primera vez publicado en línea: 09-12-2024
Dirigir correspondencia a: Diana Alejandra Mejía Verdial
Correo electrónico: dianaverdial1@hotmail.com

DECLARACIÓN DE RELACIONES Y ACTIVIDADES FINANCIERAS Y NO FINANCIERAS: Ninguna.

DECLARACIÓN DE CONFLICTOS DE INTERÉS: Ninguna.

Forma de citar: Mejía-Verdial DA, Paredes-Moreno FA, Serrato-Ponce BG. Ascitis quilosa asociada a sarcoma retroperitoneal: reporte de caso. Rev Méd Hondur. 2024; 92 (Supl.2): S13-S16. DOI: <https://doi.org/10.5377/rmh.v92iSupl.2.19524>

© 2024 Autor(es). Artículo de acceso abierto bajo la licencia <https://creativecommons.org/licenses/by/4.0/deed.es> 

del líquido ascítico. Además, se recalca el elevado índice de mortalidad en casos de origen neoplásico, lo que subraya la urgencia de un manejo rápido y multidisciplinario para mejorar el pronóstico del paciente.

DESCRIPCIÓN DEL CASO

Hombre de 55 años procedente de la Ciudad de México, comerciante, con antecedente familiar de primer grado de cáncer gástrico y diabetes tipo 2. Hace 30 años se le diagnosticó diabetes tipo 2, siendo tratado con biguanida, metformina 850 miligramos vía oral cada 12 horas; ha presentado complicaciones microvasculares, manifestándose con enfermedad renal crónica estadio Kidney Disease: Improving Global Outcomes (KDIGO) grado 4 y retinopatía diabética; hipertensión arterial sistémica desde hace 20 años en tratamiento con inhibidor de la enzima convertidora de angiotensina II, enalapril 20 miligramos vía oral cada 24 horas. Sin antecedentes quirúrgicos. Acude a urgencias debido al aumento progresivo del perímetro abdominal de dos semanas de evolución, acompañado de plenitud gástrica, náuseas y vómitos.

En la exploración física se encontraba afebril, hemodinámicamente estable, sin alteraciones cardiopulmonares. En abdomen destacaba su forma globosa, con timpanismo de concavidad superior y matidez cambiante, con signo de onda ascítica y dolor generalizado a la palpación.

A su ingreso se le practicaron exámenes de laboratorio: química sanguínea que reportó glucosa de 140 mg/dL, urea 200 mg/dL, creatinina 2.7 mg/dL, ácido úrico 6.5 mg/dL, colesterol total 144 mg/dL, bilirrubina total 0.35 mg/dL, directa 0.08 mg/dL, indirecta 0.27 mg/dL, albumina 3.33 g/dL, aminotransferasa alanina 3 U/L, amino transferasa de aspartato 10 U/L, fosfatasa alcalina 72 U/L, gamma glutamil transpeptidasa 14 U/L, fósforo 5.3 mg/dL, magnesio 2.1 mg/dL, sodio 137.13 mEq/L, potasio 5.0 mEq/L, calcio 8.3 mg/dL; biometría hemática: leucocitos $3.8 \times 10^3/uL$, neutrófilos $2.87 \times 10^3/uL$, linfocitos $1.2 \times 10^3/uL$, hemoglobina 8.8 g/dL, volumen corpuscular medio 82.3 fL, hemoglobina corpuscular media 26.8 pg, hematocrito 26.9%, plaquetas 248,000.

Se realizó paracentesis diagnóstica, encontrando líquido de aspecto lechoso (Figura 1). La citoquímica reporta triglicéridos 270 mg/dL, gradiente albúmina ascitis/sérica (GAAS) 1.0 g/dL, leucocitos 165 células con 65% linfocitos, y lactato deshidrogenasa de 115 U/L. Ante las características del líquido ascítico quiloso se solicitó adenosina desaminasa y citopatolo-

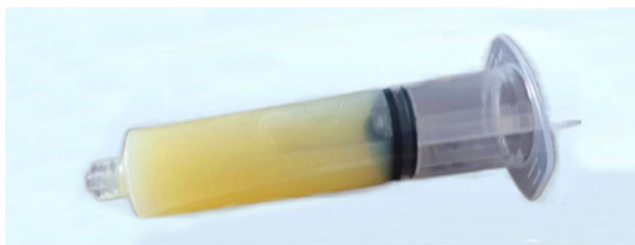


Figura 1. Aspecto macroscópico del líquido ascítico de aspecto quiloso. (Fotografía: Diana Mejía Verdial).

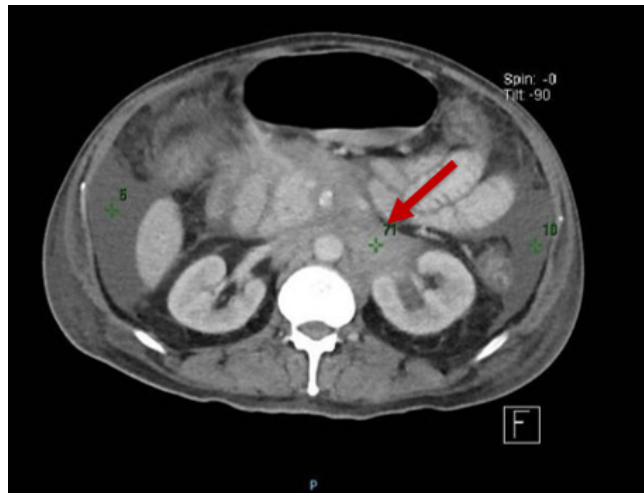


Figura 2. Tomografía de abdomen en la que se visualiza liposarcoma retroperitoneal izquierdo (flecha roja).

gía en búsqueda de células malignas, encontrándose ambas negativas. Como parte del enfoque diagnóstico, se llevó a cabo una tomografía abdominal contrastada, en la que se identificó tumor retroperitoneal izquierdo de ubicación centromedial, con dimensiones de 14x12x9 cm, con zonas de densidad grasa en su interior (Figura 2). En vista de estos hallazgos, se realizó biopsia percutánea guiada por tomografía en radio intervención, que reportó liposarcoma con componente lipomatoso y esclerosante.

Como parte del tratamiento se incluyó la administración de nutrición parenteral debido a la mala tolerancia por vía enteral. Una semana después de su ingreso comenzó con tos productiva, fiebre y leucocitosis. En la radiografía de tórax se observó opacidad basal derecha con broncograma aéreo, por lo que se inició cefalosporina de cuarta generación cefepime 2 gramos vía intravenosa cada 24 horas por neumonía intrahospitalaria; sin embargo, por evolución tórpida de dicho cuadro se cambió la cobertura antibiótica a meropenem 1 gramo cada 12 horas. Una semana después inició con hipotensión, fiebre y evacuaciones diarreas de características inflamatorias, por lo que se sospechó de diarrea nosocomial. Se realizaron pruebas de toxinas A y B y Glutamato Deshidrogenasa (GDH), siendo positivas para infección por *Clostridioides difficile*. Presentó datos de infección severa con leucocitosis $15 \times 10^3/uL$ y choque séptico, por lo que se instauró tratamiento con soluciones cristaloides, vasopresor y vancomicina oral 500 miligramos vía oral cada 6 horas. Su evolución fue poco favorable y después de una semana del cuadro diarreico falleció.

DISCUSIÓN

La ascitis quilosa tiene una incidencia de 1 en 20 mil hospitalizaciones determinada en un periodo de dos décadas; sin embargo, se sospecha que la incidencia ha de ser mayor debido al aumento de la supervivencia de pacientes con patologías oncológicas y la frecuencia de cirugías cardiotorácicas.^{1,4,6} En general, las causas de extravasación del quilo pueden

clasificarse como: congénitas, traumáticas, infecciosas, medicamentosas, por radiación, cirrosis e insuficiencia cardíaca. Particularmente, las causas de ascitis quillosa se dividen entre causas portales (cirrosis, falla cardíaca) y no portales, como en el caso presentado.⁵ Según lo publicado por Steinemann et al, las causas malignas representan el 17% y los sarcomas sólo el 2%.⁶

Existen varios mecanismos reportados para la formación de quiloascitis en las causas no portales; éstos incluyen la formación de "megalinfáticos" (vasos linfáticos retroperitoneales dilatados), ya sea de origen congénito o adquirido por obstrucción del conducto torácico posterior a un traumatismo, o bien, por fibrosis linfática secundaria a malignidad.^{2,5} Los sarcomas se han identificado como factores etiológicos de ascitis quillosa en pocos casos, y su mecanismo tampoco está muy bien descrito. Se cree que puede causar daño directo al sistema linfático por invasión metastásica, y por su ubicación pueden ejercer presión directa sobre los vasos linfáticos cercanos y obstruir su flujo.⁷

La presentación inicial de este caso fue distensión abdominal, concordante con los hallazgos de Steinmann et al., en el que se reportó este hallazgo en 81% de las quiloascitis no traumáticas.⁵ A pesar de su frecuencia, este signo tiene baja especificidad 65%, por lo que siempre resulta valioso buscar otros signos como la onda ascítica con una especificidad del 90% para aumentar el rendimiento diagnóstico.⁸

Los liposarcomas representan el 80% de los tumores retroperitoneales y usualmente se presentan como una tumoración palpable o con pérdida de peso no intencionada.^{9,10} Algunos síntomas gastrointestinales encontrados en el paciente como la plenitud gástrica y náuseas se han descrito en el cuadro clínico de los liposarcomas.¹⁰ Llama la atención que la distensión abdominal no se ha descrito como una forma de presentación de liposarcomas.⁹ Son pocos los casos descritos donde un sarcoma se diagnosticó a partir de ascitis y, de éstos, el liposarcoma no figuró entre los casos diagnosticados, siendo el sarcoma de Kaposi el tipo histológico más común.^{5,7,11}

El abordaje de un paciente de ascitis comienza con la paracentesis diagnóstica; en este caso se encontró una primera vez gradiente albumina líquido ascítico/sérico (GAAS) de 1 g/dL y triglicéridos de 270 mg/dL. El GAAS se utiliza como herramienta para dividir las causas de ascitis entre aquellas asociadas a hipertensión portal y no asociadas con hipertensión portal, y una sensibilidad y especificidad del 85.5% y 60.6% respectivamente, un valor predictivo positivo de 84.5% y predictivo negativo de 62.5%, utilizando 1.1 g/dL como punto de corte. Su validez se ha observado que persiste aún en pacientes con quiloascitis.^{12,13} Para el diagnóstico de quiloascitis se utiliza la medición de triglicéridos con un punto de corte de 200 mg/dL; sin embargo, un estudio retrospectivo utilizando electroforesis de lipoproteínas encontró que un punto de corte de más de 81 mg/dL tiene una sensibilidad y especificidad del 95.4% y 94.6%, respectivamente.^{14,15} El caso presentado, se trata de ascitis quillosa no asociada a hipertensión portal. Entre algunos diagnósticos diferenciales, se pueden considerar infecciosas como tuberculosis 10%, malformaciones del sistema linfático 32% o postoperatorias; sin embargo, se descartaron por la adenosina

deshidrogenasa negativa y el no encontrarse datos sugestivos en el estudio de imagen.^{2,6}

El contenido del quilo puede tener una cantidad significativa de inmunoglobulinas, lípidos y electrolitos que ya no son biológicamente activos en el cuerpo, por lo que puede haber complicaciones de malnutrición, deshidratación e inmunosupresión.¹⁴ El inicio de la nutrición parenteral tiene como objetivo suplementar las pérdidas nutricionales que se extravasan al peritoneo, además de reducir la producción de linfa y, en consecuencia, reducir el ritmo de formación de ascitis.¹⁶ En este paciente también existía una mala respuesta a la vía enteral, indicación adicional para iniciar la nutrición parenteral.

Este caso se complicó por infecciones nosocomiales, siendo la quiloascitis y el proceso oncológico por se factores de inmunosupresión. No se han encontrado asociación directa entre la infección por *Clostridioides difficile* y quiloascitis, en una serie de 14 casos con ascitis intratable, solo 1 tuvo múltiples infecciones por *Clostridioides* y quiloascitis, pero a diferencia de nuestro caso, la causa de este era linfangiectasia intestinal y enteropatía perdedora de proteínas que condicionó síntomas crónicos por 5 años.¹⁷

Es importante considerar la quiloascitis como una entidad clínica significativa, aunque poco frecuente, ya que representa una situación clínica crítica que augura serias consecuencias mecánicas, nutricionales e inmunológicas. El reconocimiento oportuno del factor y mecanismo etiológico subyacente puede guiar el tratamiento y, con ello, evitar resultados adversos. En este caso, el paciente no recibió tratamiento oncológico específico y la causa de muerte fue choque séptico, lo que resalta la importancia de una intervención rápida y adecuada en pacientes con condiciones complejas. Las lecciones aprendidas incluyen la necesidad de considerar la quiloascitis en el diagnóstico diferencial de ascitis, especialmente en presencia de neoplasias malignas, y la importancia de un diagnóstico temprano y manejo multidisciplinario.

CONTRIBUCIONES

Todos los autores estuvieron involucrados en la redacción, aprobación final del manuscrito y están de acuerdo en ser considerados responsables de todos los aspectos del trabajo.

AGRADECIMIENTO

Se agradece al Dr. Javier Romero Bermúdez Médico, especialista en medicina interna del Hospital General de México Dr. Eduardo Liceaga por la revisión del manuscrito.

DETALLES DE LOS AUTORES

Diana Alejandra Mejía Verdial, Médica Residente de segundo año del Posgrado Medicina Interna de la Universidad Nacional Autónoma de México; dianaverdial1@hotmail.com
Felipe Alejandro Paredes Moreno, Médico Residente de segundo año del Posgrado Medicina Interna de la Universidad Nacional Autónoma de México; fa_pms@live.com
Brenda Guadalupe Serrato Ponce, Médica Residente de segundo año del Posgrado Medicina Interna de la Universidad Nacional Autónoma de México; brendhiongo@gmail.com

REFERENCIAS

1. Al-Busafi SA, Ghali P, Deschênes M, Wong P. Chylous Ascites: Evaluation and Management. *ISRN Hepatol* [Internet]. 2014[citado enero 2024]; 2014:240473. Disponible en: <https://www.hindawi.com/journals/isrn/2014/240473/>
2. Bhardwaj R, Vaziri H, Gautam A, Ballesteros E, Karimeddini D, Wu GY. Chylous Ascites: A Review of Pathogenesis, Diagnosis and Treatment. *J Clin Transl Hepatol*. [Internet]. 2018 [citado enero 2024];6(1):105-113. Disponible en: <https://www.ncbi.nlm.nih.gov/pmc/articles/PMC5863006/pdf/JCTH-6-105>
3. Gorroño Zamalloa I, Markuleta Ifurritegi M, Urtasun Arlegui L, Orive Calzada A. Ascitis quilosa secundaria a linfoma difuso de células grandes B. A propósito de un caso. (Chylous ascites secondary to diffuse large B cell lymphoma. A case report). *Gastroenterol Hepatol*. [Internet]. 2022 [citado enero 2024];45(6):488-489. Disponible en: <https://www.elsevier.es/es-revista-gastroenterologia-hepatologia-14-linkresolver-ascitis-quilosa-secundaria-linfoma-difuso-S0210570521002156>
4. Suleman M, Mohamedali A, Sadiq A, Tendai J, Lodhia J. Chylous ascites: Our experience from a resource-limited setting. *Int J Surg Case Rep*. [Internet]. 2023 [citado enero 2024]; 102:107828. Disponible en: https://www.researchgate.net/publication/365927660_Chylous_ascites_Our_experience_from_a_resource-limited_setting
5. Duletzke NT, Kiraly LN, Martindale RG. Chylothorax and chylous ascites: Overview, management, and nutrition. *Nutr Clin Pract*. [Internet]. 2023 [citado enero 2024];38(3):557-563. Disponible en: <https://pubmed.ncbi.nlm.nih.gov/36938719/>
6. Steinemann DC, Dindo D, Clavien PA, Nocito A. Atraumatic chylous ascites: systematic review on symptoms and causes. *J Am Coll Surg* [Internet]. 2023 [citado enero 2024]; 212 (5): 899-905. Disponible en: <https://pubmed.ncbi.nlm.nih.gov/21398159/>
7. Cipriano P, Nabais I, Melo N, Alves AR. Chylous ascites in disseminated Kaposi sarcoma: an unusual manifestation as immune reconstitution inflammatory syndrome. *BMJ case rep*. [Internet]. 2019 [citado enero 2024];12(3):e228406. Disponible en: <https://pubmed.ncbi.nlm.nih.gov/30904896/>
8. Cummings S, Papadakis M, Melnick J, Gooding GA, Tierney LM. The predictive value of physical examinations for ascites. *West J Med* [Internet]. 1985 [citado enero 2024];142(5):633-636. Disponible en: <https://pubmed.ncbi.nlm.nih.gov/3892916/>
9. Improtá L, Tzanis D, Bouhadiba T, Abdelhafidh K, Bonvalot S. Overview of primary adult retroperitoneal tumors. *Eur J Surg Oncol* [Internet]. 2020 [citado enero 2024];46(9):1573-1579. Disponible en: <https://pubmed.ncbi.nlm.nih.gov/32600897/>
10. Fernández-Ruiz M, Rodríguez-Gil Y, Guerra-Vales J, Manrique-Municio A, Moreno-González E, Colina-Ruizdelgado F. Primary retroperitoneal liposarcoma: Clinical and histological analysis of ten cases. *Gastroenterol Hepatol* [Internet]. 2010 [citado enero 2024];33(5):370-376. Disponible en: <https://www.elsevier.es/es-revista-gastroenterologia-hepatologia-14-pdf-S0210570510000129>
11. Uddin D, Patel B, Weil A. Pleural and peritoneal chylous effusions: rare manifestation of Kaposi sarcoma. *Chest* [Internet]. 2017 [citado enero 2024];152(4):A180. Disponible en: [https://journal.chestnet.org/article/S0012-3692\(17\)31729-4/fulltext](https://journal.chestnet.org/article/S0012-3692(17)31729-4/fulltext)
12. Subhani M, Sheth A, Palaniyappan N, Sugathan P, Wilkes EA, Aithal G. P. Diagnostic accuracy of serum ascites albumin gradient (SAAG) in a contemporary unselected medical cohort. *J Int Med Res* [Internet]. 2022 [citado enero 2024];50(11):3000605221140310. Disponible en: <https://pubmed.ncbi.nlm.nih.gov/36448611/>
13. Uchihara M, Ehara J, Iwanami K, Kitamura K, Suzuki T, Ishizuka, et al. Chylous Ascites Due to Hyperthyroidism and Heart Failure. *Intern Med* [Internet]. 2022 [citado enero 2024];61(13):1995–1998. Disponible en: https://www.jstage.jst.go.jp/article/internalmedicine/61/13/61_7873-21/_article
14. Lizaola B, Bonder A, Trivedi HD, Tapper EB, Cardenas A. Review article: the diagnostic approach and current management of chylous ascites. *Aliment Pharmacol Ther* [Internet]. 2017 [citado enero 2024];46(9):816-824. Disponible en: <https://onlinelibrary.wiley.com/doi/epdf/10.1111/apt.14284>
15. Matchett CL, Rattan P, McConnell JP, Donato LJ, Simonetto DA, Kamath PS. Chylous Ascites: Reassessment of Diagnostic Criteria in Patients With Portal Hypertension. *Am J Gastroenterol* [Internet]2023 [citado enero 2024];118(2):364–366. Disponible en: <https://pubmed.ncbi.nlm.nih.gov/36379155/>
16. Olaru A, Venkatachalapathy SV, James M, Martínez-Calle N. A case of idiopathic chylous ascites. *Oxf Med Case Reports* [Internet]. 2023 [citado enero 2024];(2):69-71. Disponible en: <https://academic.oup.com/omcr/article/2023/2/omad009/7058737>
17. Taghinia AH, Upton J, Trenor CC, Alomari AI, Lillis AP, Shaikh R, et al. Lymphaticovenous bypass of the thoracic duct for the treatment of chylous leak in central conducting lymphatic anomalies. *J Pediatr Surg* [Internet]. 2019 [citado enero 2024];54(3):562–568. Disponible en: <https://pubmed.ncbi.nlm.nih.gov/30292452/>

ABSTRACT. **Introduction:** Chylous ascites is the result of the leakage of lipid-rich lymph into the peritoneal cavity. It is an uncommon condition, with an incidence of 1 per 20,000 cases of ascites, including those of neoplastic origin. Despite its rarity, it carries a high mortality rate, especially when it is of neoplastic origin. **Case description:** A 55-year-old man presented with progressive abdominal enlargement over the past two weeks, accompanied by gastric fullness, nausea, and vomiting. On examination, he had a distended abdomen, tympanic sounds, shifting dullness, positive fluid wave sign, and generalized tenderness. Paracentesis revealed chylous ascitic fluid, confirming the diagnosis. Abdominal CT scan identified a retroperitoneal tumor consistent with liposarcoma. After complications due to nosocomial infections (pneumonia and diarrhea), his condition deteriorated, and he passed away. **Conclusion:** This case highlights the complexity of chylous ascites associated with retroperitoneal liposarcoma. Despite the negative outcome, the case contributes to the understanding of this rare entity and emphasizes the importance of careful management. It is crucial to include rare conditions like retroperitoneal liposarcoma in the differential diagnosis of ascites due to its poor prognosis when detected late. Chylous ascites may be a sign of malignancy and requires a meticulous diagnostic and therapeutic approach. **Keywords:** Chylous ascites, Liposarcoma, Retroperitoneal neoplasms.