

Nannizzia gypsea como agente etiológico de tiña facial: informe de caso en Nicaragua

CASO CLÍNICO

Nannizzia gypsea as the Etiological Agent in Facial Tinea: case report in Nicaragua

RESUMEN

La tiña facial (cara) es comúnmente ocasionada por dermatofitos, principalmente *Trichophyton rubrum* y *Microsporum canis*. No se dispone de datos específicos sobre el número total de casos de tiña facial causados por *Nannizzia gypsea*, o bien la información disponible es limitada y se basa en reportes de casos aislados, de ahí la importancia de reportar este caso, en el cual se realizó estudios micológicos como el cultivo donde se observaron las características morfológicas de las colonias, identificando a *Nannizzia gypsea* como el agente causal de tiña en la cara en una paciente de 8 años de edad.

PALABRAS CLAVES

Nannizzia gypsea, *tinea faciei*, tiña de la cara.

ABSTRACT

Facial tinea (ringworm of the face) is commonly caused by *dermatophytes* such as *Trichophyton rubrum* and *Microsporum canis*. Specific data on the total number of facial tinea cases caused by *Nannizzia gypsea* are unavailable, or the available information is limited and based on isolated case reports. Therefore, it is important to report this case,

in which mycological studies, such as culture, were performed to observe the morphological characteristics of the colonies, identifying *Nannizzia gypsea* as the causative agent of facial tinea in an 8-year-old patient.

KEYWORDS

Nannizzia gypsea, *tinea faciei*, facial ringworm.

Dorcas Esther Muñoz Chavarría

dmchavarria15@gmail.com
<https://orcid.org/0009-0002-9685-3819>
Universidad Nacional Autónoma de Nicaragua, UNAN- Managua, Centro de Investigación y Estudios de la Salud (CIES).

Aida Luz Vega Rojas

aidaluzvegarojas@gmail.com
<https://orcid.org/0009-0009-0805-2423>
Universidad Nacional Autónoma de Nicaragua, UNAN- Managua, Centro de Investigación y Estudios de la Salud (CIES).

Génesis Carolina Pérez Pilarte

dragenesis.dermatologa@gmail.com,
<https://orcid.org/0009-0007-9347-4764>
Universidad Nacional Autónoma de Nicaragua, UNAN- Managua, Centro de Investigación y Estudios de la Salud (CIES).

DOI

10.5377/rcsem.v8i12.21435

Recibido: 10-02-25

Aceptado: 09-09-25

INTRODUCCIÓN

Las infecciones en humanos por *Nannizzia gypsea*, son oportunistas, en cuanto a su prevalencia e incidencia, los reportes de casos de tiña facial por *N. gypsea* son escasos pero significativos. Un estudio realizado en México de 155 casos de tiñas por *Nannizzia gypsea*, el 25.7% tenían afectación facial, con una mayor frecuencia en niños y adolescentes, probablemente debido a su mayor contacto con el suelo durante actividades al aire libre¹.

Nannizzia gypsea (antes *Microsporum gypseum*), es un dermatofito geofílico de relevancia clínica, su estudio es clave para diferenciarlo de otros dermatofitos y guiar tratamientos antifúngicos eficaces. La infección por *N. gypsea* suele presentarse con lesiones inflamatorias, eritematosas y descamativas, que pueden confundirse con otras dermatosis como el eczema o la dermatitis seborreica, lo que dificulta su diagnóstico clínico sin un estudio micológico adecuado ya que su presentación clínica puede ser confusa y su tratamiento requiere un enfoque específico. A continuación, describimos el primer caso de tiña facial cuyo agente etiológico es *Nannizzia gypsea*, diagnosticado mediante pruebas de laboratorio en el Centro Nacional de dermatología “Francisco Soto Calderón” en Nicaragua.

DESCRIPCIÓN DEL CASO CLÍNICO:

Paciente femenina de 8 años de edad, procedente de Boaco, sin antecedentes personales patológicos, acude por presentar en cara una placa eritematoescamosa con periferia circinada de 2 meses de evolución (figura 1), recibió previamente tratamiento con clotrimazol 1% dos veces al día por dos semanas, luego crema combinada con gentamicina más betametasona más clotrimazol dos veces al día, al no observar mejoría acude al Centro Nacional de Dermatología “Francisco Soto Calderón”.

Se realiza examen directo con Hidróxido de Potasio (KOH) al 10% donde se evidencia la presencia de hifas hialinas gruesas (figura 2). También se realiza cultivo en Agar Sabouraud más Cloranfenicol (figura 3), a los 8 días hubo crecimiento de colonias pulvulentas, color beige, a la microscopia con azul de lactofenol se observaron macroconidios en forma de huso con 4 a 6 lóculos característicos de *Nannizzia gypsea*, (figura 4). Se deja tratamiento con Itraconazol 100mg 1 tableta diario por 3 semanas más Ketoconazol crema 2% cada 12 horas por 1mes, en su cita de seguimiento, a las 3 semanas se observa mejoría significativa y se extiende tratamiento por dos semanas más, (figura 5).

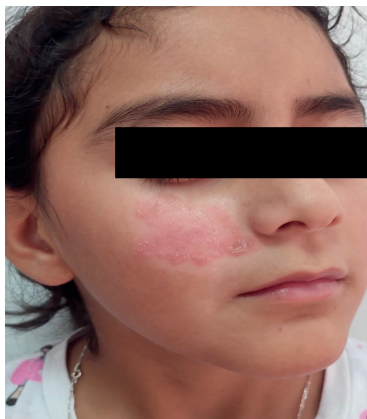

Figura 1. Placa eritemato-escamosa circinada, pómulo derecho de 2.8x2.3 cm de diámetro. **Fotografía cortesía:** Laboratorio de Micología CND.

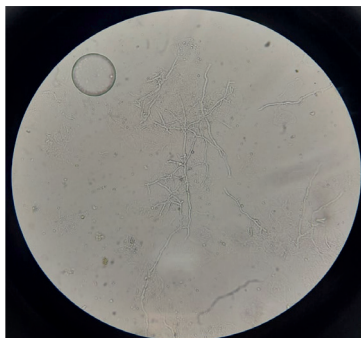

Figura 2. Examen directo. KOH 10% visión 40X, hifas hialinas gruesas. **Fotografía cortesía:** Laboratorio de Micología CND.




Figura 3. Cultivo Micológico Agar Sabouraud más Cloranfenicol. A. Colonias de *Nannizzia gypsea* en día 8 de crecimiento. B y C. Colonias de 4 semanas de crecimiento (anverso y reverso). **Fotografía cortesía:** Laboratorio de Micología CND.

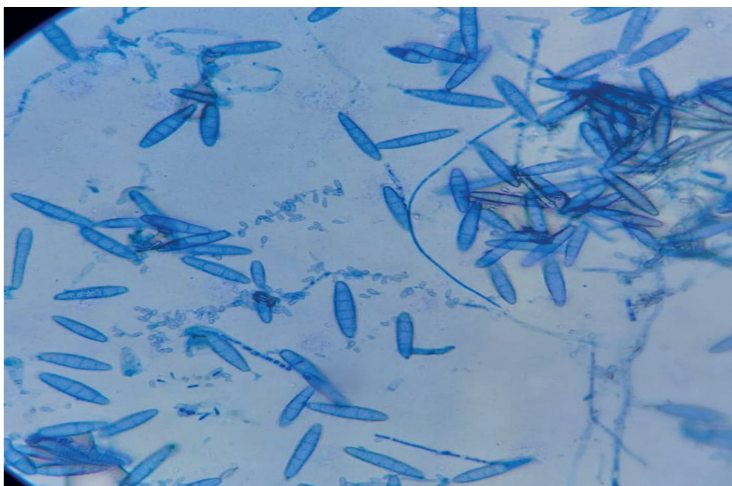


Figura 4. Microscopia con tinción de Azul de lactofenol, con aumento de 40X. Se observan macroconidios en forma de huso con 4-6 lóculos. **Fotografía cortesía:** Laboratorio de Micología CND.

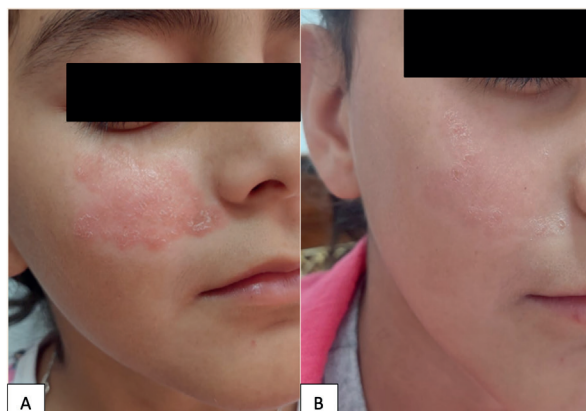

Figura 5. A. Antes del tratamiento B. Después del tratamiento. **Fotografía cortesía:** Laboratorio de CND.

Consideraciones éticas

Este estudio fue realizado conforme a los principios éticos establecidos en la Declaración de Helsinki y a las pautas internacionales para la investigación biomédica en seres humanos del Consejo de Organizaciones Internacionales de las Ciencias Médicas (CIOMS). Se garantizó la confidencialidad de la información clínica de la paciente, omitiendo cualquier dato identificable. Se obtuvo el consentimiento informado por escrito de los padres o tutores legales de la paciente para el uso de la información clínica e imágenes con fines científicos y de publicación. Asimismo, se explicó que la participación en el estudio no tendría impacto alguno en la atención médica recibida.

Discusión

Nannizzia gypsea es un agente etiológico poco común de tiña facial, su identificación precisa sigue siendo crucial para garantizar un tratamiento adecuado. En general, la tiña facial es mayormente causada por dermatofitos más prevalentes, como *Trichophyton rubrum* y *Microsporum canis*¹, sin embargo, existen casos raros reportado, en los que *N. gypsea* ha sido identificado como el agente causal, lo que resalta la necesidad de un enfoque diagnóstico específico.

El diagnóstico correcto de *N. gypsea* generalmente se logra mediante pruebas confirmatorias como el cultivo micológico. Estas técnicas permiten una identificación precisa del agente etiológico y proporcionan una base sólida para seleccionar el tratamiento más adecuado². Sin embargo, la identificación de dermatofitos menos comunes como *N. gypsea*, puede ser desafiante. En estos casos, las pruebas estándar podrían no ser suficientes, lo que justifica el uso de tecnologías moleculares más avanzadas como la PCR o la secuenciación genética, que ofrecen una mayor precisión, pero no siempre están disponibles en todos los entornos clínicos³.

El tratamiento adecuado de infecciones causadas por *N. gypsea* debe basarse en la identificación precisa del patógeno. En este contexto, el uso de itraconazol, un antimicótico sistémico de la clase de los triazoles, se ha mostrado como una opción terapéutica eficaz, ya que este hongo tiende a ser sensible a los triazoles. El itraconazol actúa inhibiendo la síntesis de ergosterol, un componente crucial de la membrana celular de los hongos, lo que impide su crecimiento y proliferación⁴. Sin embargo, es importante monitorear el tratamiento debido a los posibles efectos adversos que este antimicótico puede provocar.

A pesar de la efectividad de itraconazol, la identificación de *Nannizzia gypsea* como agente etiológico de la tiña facial sigue siendo poco común, lo que plantea un desafío en el diagnóstico. Este caso subraya la importancia de considerar todas las posibilidades, dado que otros dermatofitos más prevalentes como *Trichophyton rubrum* y *Microsporum canis* siguen siendo los principales agentes causantes de tiña en la práctica clínica¹. Por lo tanto, aunque el tratamiento con itraconazol en este caso sea efectivo, la generalización de estos resultados a otras poblaciones debe hacerse con cautela, ya que el agente etiológico puede variar considerablemente.

CONCLUSIONES

Este caso clínico de tiña facial en una paciente de 8 años, causada por *Nannizzia gypsea*, destaca la relevancia de emplear métodos diagnósticos precisos, como el examen micológico directo y el cultivo, para la identificación adecuada de agentes etiológicos inusuales. La confirmación del diagnóstico mediante técnicas micológicas permite no solo orientar el tratamiento de forma eficaz, sino también contribuir al reconocimiento de patrones epidemiológicos emergentes.

Este reporte enfatiza la necesidad de considerar dermatofitos geofílicos como posibles agentes patógenos en lesiones faciales, incluso en áreas urbanas, y resalta la importancia de mantener una vigilancia diagnóstica adecuada en entornos pediátricos.

RECOMENDACIONES

Utilizar los métodos diagnósticos disponibles para establecer el agente etiológico responsable de los distintos tipos de dermatofitosis con el objetivo de guiar el manejo hacia la terapéutica más apropiada.

AGRADECIMIENTOS

A Dios porque sin el nada es posible, y a nuestra maestra la Dra. Génesis Pérez, responsable de Micología en el Centro Nacional de Dermatología, por su apoyo en el diagnóstico, seguimiento y publicación del caso clínico.

REFERENCIAS BIBLIOGRÁFICAS

1. Gupta AK, Baran R, Summerbell RC. Global dermatophyte infections involving humans and animals, including zoonoses and misdiagnoses: a comprehensive overview. *Microorganisms*. 2025;13(3):575. doi:10.3390/microorganisms13030575.
2. Amador-Lara F, Andrade-Villanueva JF, González-Hernández LA, Mayorga-Garibaldi JL, Mayorga-Rodríguez JA. Hyperkeratotic tinea caused by *Nannizzia gypsea*: atypical manifestation in a patient with HIV. *Dermatol Rev Mex*. 2021;65(Suppl 1):S157–62.
3. Shimoyama H, Yo A, Makimura K, et al. A case of tinea corporis due to *Trichophyton tonsurans* presenting as impetigo. *Med Mycol Case Rep*. 2020;20:7–9. doi:10.1016/j.mmcr.2017.12.001.
4. Zhou YB, Chao JJ, Ma L, Xiao YY. Case report: itraconazole oral solution continuous therapy for infantile tinea capitis. *Am J Trop Med Hyg*. 2024;110(5):965–7. doi:10.4269/ajtmh.23-0741.