



Revista de Ciencias Forenses de Honduras

ISSN: 2412-8058

ISSN: 2413-1067

revistacienciasforenseshnd@gmail.com

Dirección de Medicina Forense de Honduras  
Honduras

Pineda Montalvan, Darwin  
Pericarditis aguda supurada  
Revista de Ciencias Forenses de Honduras, vol. 4, núm. 1, 2018, Enero-Junio, p. 9  
Dirección de Medicina Forense de Honduras  
Honduras

- ▶ [Número completo](#)
- ▶ [Más información del artículo](#)
- ▶ [Página de la revista en redalyc.org](#)

# Pericarditis aguda supurada

## Acute suppurative pericarditis

Darwin Pineda Montalvan<sup>1</sup>

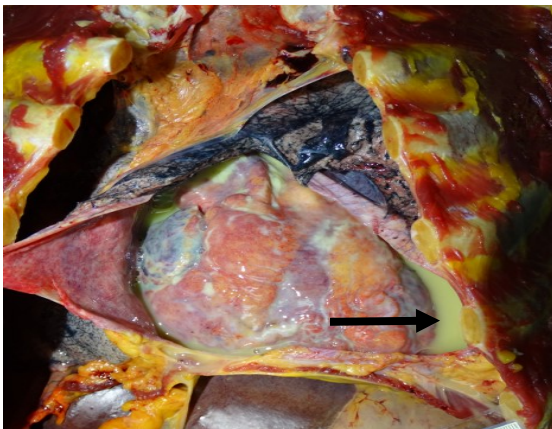
<sup>1</sup>Departamento de Patología Forense, Dirección de Medicina Forense y Universidad Nacional Autónoma de Honduras.

Correspondencia a [daalpm@hotmail.com](mailto:daalpm@hotmail.com)

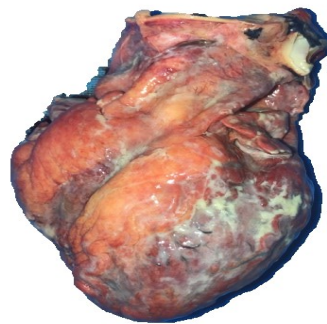RECIBIDO: Octubre 2018

ACEPTADO: Octubre 2018

**REFERENCIA:** Pineda-Montalvan D. Pericarditis aguda supurada Rev. Cienc. Forenses Honduras. 2018; 4(1):9.



**Fotografía 1.** Secreción purulenta, flecha inserta.



**Fotografía 2.** Corazón con secreción purulenta en pericardio.

Masculino, 74 años de edad, con historia de fiebre, tos, disnea y mal estado general, de 15 días de evolución, postrado, hasta que fallece, estando solo en su casa de habitación, por lo que es remitido a autopsia médico-legal. El hallazgo principal de la autopsia fue en cavidad pericárdica encontrando: a) Abundante secreción purulenta de aproximadamente 450 ml. (**Fotografía 1**) y b) corazón, con presencia de material blanquecino en pared del pericardio (**Fotografía 2**). Los pulmones se observaron con secreción purulenta y adherencias. El reporte histopatológico reportó pericarditis aguda supurada (Causa inmediata de muerte), bronquitis aguda supurada y hemorragia pulmonar.

La pericarditis aguda es la forma más común de enfermedad pericárdica, en su mayoría es de origen viral<sup>1</sup>; siendo la pericarditis aguda supurada menos frecuente observándose secundaria a un foco infeccioso extra cardíaco<sup>2</sup>. Rey y colaboradores reportaron asociación entre un episodio reciente (menor de un mes) de infección del tracto respiratorio superior o gastrointestinal y pericarditis ( $OR = 37.18$ ,  $IC\ 95\% = 1.91$  a  $724.98$ ,  $p = 0.017$ )<sup>3</sup>.

1.- Fancello, Laura et al. "Comunidades virales asociadas con los fluidos pericárdicos humanos en la pericarditis idiopática". Ed. Krzysztof Pyrc. *PLoS ONE* 9.4 (2014): e93367. *PMC*. Web. 1 de octubre de 2018.

2.- Ruso L y col. Pericarditis supurada y estallido pericárdico: Doble complicación excepcional en un politraumatizado grave. *Rev. Méd. Urug.* [Internet]. 2002 Sep. [citado 2018 Oct 10]; 18(2):180-184. Disponible en: [http://www.scielo.edu.uy/scielo.php?script=sci\\_arttext&pid=S1688-03902002000200010&lng=es](http://www.scielo.edu.uy/scielo.php?script=sci_arttext&pid=S1688-03902002000200010&lng=es).

3.- Rey, Florian et al. "¿La pericarditis idiopática aguda está asociada con infección reciente del tracto respiratorio superior o gastroenteritis? Un estudio de casos y controles." *BMJ Open* 5.11 (2015): e009141. *PMC*. Web. 1 de octubre de 2018.