

Imagen en Ciencias Forenses

Himen septado vertical

Vertical septate hymen

Dr. Ángel de Jesús Bustillo Bonilla¹  <https://orcid.org/0000-0003-3438-0673>

¹Clínica Forense de La Paz, Dirección de Medicina Forense, Honduras.

Correspondencia a: angeldejesusbustillo@yahoo.es

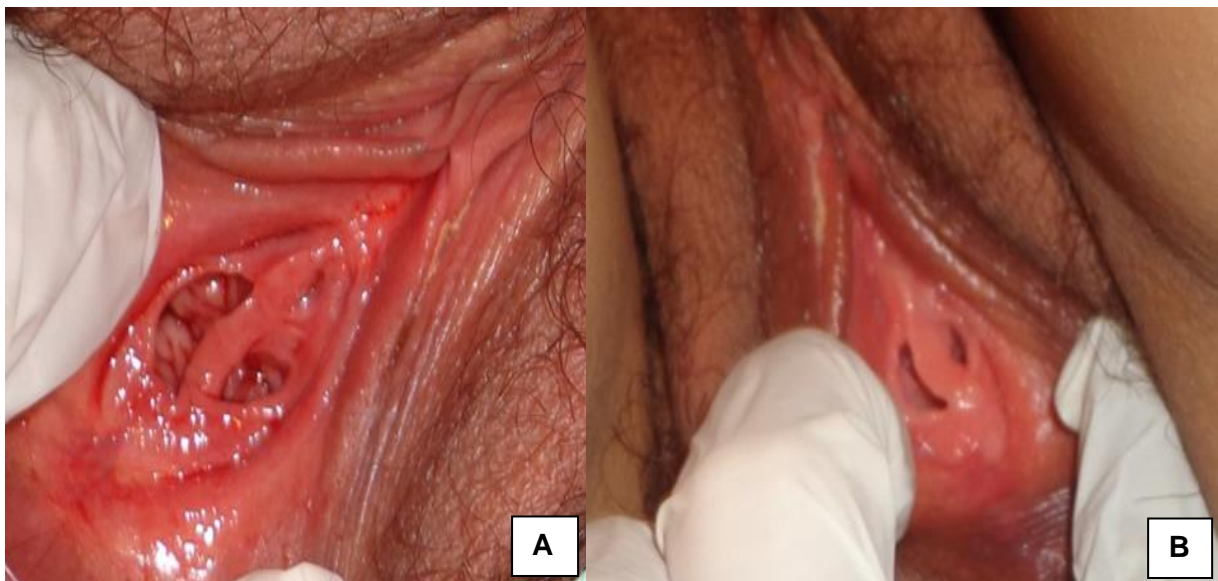
DOI: <https://doi.org/10.5377/rcfh.v7i1.11816>

Recibido: mayo 2021, Aceptado: mayo 2021

Palabras clave: Himen, Variante anatómica, Agresión sexual

Key words: Hymen, Anatomical variant, Sexual assault

Citar como: Bustillo Bonilla AJ. Himen septado vertical. Rev. cienc. forenses Honduras. 2021; 7(1): 59-60. <https://doi.org/10.5377/rcfh.v7i1.11816>



El himen es la membrana que cubre el introito vaginal, de tamaño y forma variable. Por su forma se clasifica en: anular, semilunar, labiado, tabicado, cribiforme e imperforado¹. Sin función biológica conocida, en la práctica de la Medicina Legal se utiliza como herramienta para determinar agresión sexual, aunque su valor tanto predictivo como indicativo, es controversial^{2,3}.

Las fotografías A y B muestran himen septado vertical encontrado en dos pacientes evaluadas por agresión sexual en la clínica forense de la Paz, Honduras. El himen septado constituye una variante

anat6mica poco frecuente ^{1,2,4,5} y pese a que son escasas, las investigaciones realizadas en reci6n nacidas y en cad6veres de fetos para determinar las variantes anat6micas del himen, se encontr6 que la frecuencia del himen septado fue de 0.06% y 2% respectivamente ^{4,5}.

Pese a que la variante anat6mica del himen no tiene implicaciones relevantes vinculadas a la evaluaci6n forense, se requiere realizar m6s estudios para conocer la frecuencia de estas variantes, especialmente porque en nuestro pa6s, la valoraci6n de la integridad del himen, como indicativo de agresi6n sexual, a6n es una herramienta v6lida en la rutina forense.

REFERENCIAS BIBLIOGR6FICAS

- 1.-Latoche Fern6ndez E, Latoche Rojas C. Estudio anat6mico del himen y su repercusi6n en medicina legal. Medicina Legal de Costa Rica [Internet]. Septiembre de 1999 [citado el 4 de junio de 2021]; 16 (1-2): 02-07. Disponible en: http://www.scielo.sa.cr/scielo.php?script=sci_arttext&pid=S1409-00151999000200002&lng=en
- 2.-Mishori, R., Ferdowsian H, Naimer K, et al. The little tissue that couldn't – dispelling myths about the Hymen's role in determining sexual history and assault. *Reprod Health* 16, 74 (2019). <https://doi.org/10.1186/s12978-019-0731-8>
- 3.- Crosby SS, Oleng N, Volpellier MM, Mishori R. Virginity testing: recommendations for primary care physicians in Europe and North America. *BMJ Glob Health*. 2020 Jan 20;5(1): e002057. doi: [10.1136/bmjgh-2019-002057](https://doi.org/10.1136/bmjgh-2019-002057). PMID: 32133175; PMCID: PMC7042604.
- 4.-Al Herbish AS. The hymen morphology in normal newborn Saudi girls. *Ann Saudi Med*. 2001 May-Jul;21(3-4):188-9. doi: <https://doi.org/10.5144/0256-4947.2001.188>.
- 5.-G6lnur 6zg6ner, Kenan 6zt6rk, Cemil Bilkay, Ahmet Dursun, Osman Sulak y Esra Koyuncu (2017) Aparici6n de 6rganos genitales externos y tipos de himen en cad6veres fetales de mujeres turcas, *Journal of Obstetrics and Gynecology*, 37: 2, 215-222. doi : [10.1080 / 01443615.2016.1233945](https://doi.org/10.1080/01443615.2016.1233945)