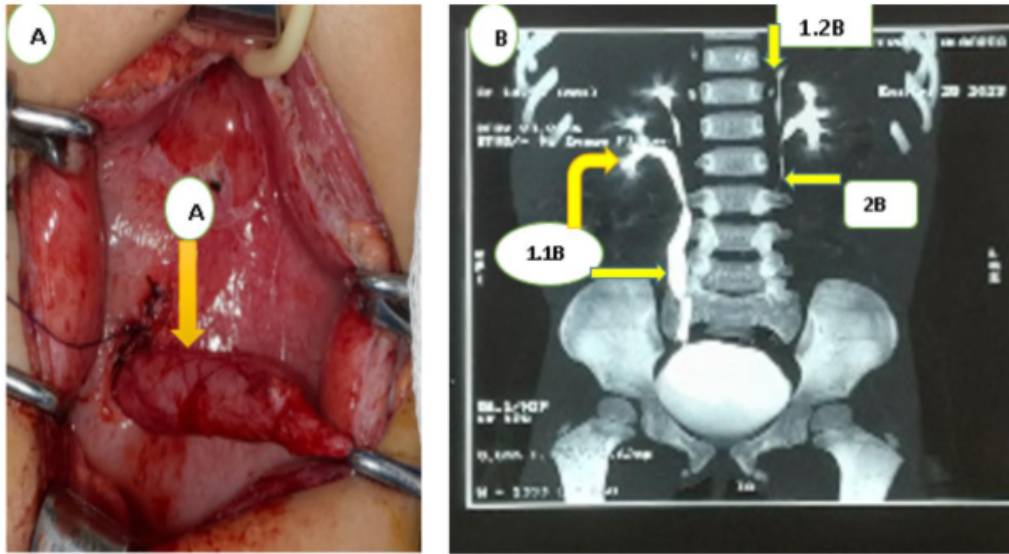


10.5377/rceucs.v12i1.22514

Doble sistema colector bilateral renal más ureterocele ectópico izquierdo

Double renal bilateral collecting system plus left ectopic ureterocele

*María Fernanda Medina Torres



Fuente: Imagen A autoría propia, imagen B Archivo del Departamento de Radiología del Hospital Nacional Mario Catarino Rivas.

Figura A. Flecha amarilla muestra la exposición quirúrgica ureterocele ectópico del riñón izquierdo, centro izquierdo caracterizado como una dilatación quística del uréter de 15x13mm. Figura B. Urotac con medio de contraste yodado mostrando doble sistema colector bilateral: las flechas amarillas señalan 1.1B. Sistema colector derecho con mayor calibre en el polo superior. 1.2B. El riñón izquierdo se observa sistema colector superior pequeño, displásico distorsionado. 2B. El doble sistema colector izquierdo se logra definir con dilatación hasta vértebra lumbar L3, Displasia del sistema colector del riñón izquierdo finalizando en ureterocele ectópico.

Paciente femenina de 2 años, con antecedentes de infecciones urinarias a repetición. Inicialmente se diagnostica ureterocele izquierdo por ultrasonido, además se realiza Uretrocistograma, encontrando Reflujo Vesico-Ureteral izquierdo Grado IV (RVU), posteriormente por Urotac se muestra doble sistema colector bilateral de ambos riñones, y ureterocele ectópico en el centro izquierdo de la vejiga del riñón izquierdo. Se programa cirugía ambulatoria para reimplante ureteral más colocación catéter doble JJ, bajo anestesia general.

*Médico general pasante del postgrado de Anestesiología Reanimación y Dolor, de la Universidad Nacional Autónoma de Honduras (UNAH), Campus Cortés. <https://orcid.org/0000-0001-5840-1550>, fernandam.tor25@gmail.com

Recibido: 31 de agosto 2024 Aprobado: 27 de marzo 2025

El doble sistema colector es la variación anatómica más común en el tracto urinario superior en la niñez, siendo en su mayoría asintomático, y en caso de la sintomatología sería secundario a afectación de la unión uretero- pélvica o en unión ureterovesical. ⁽¹⁾ El ureterocele es una causa infrecuente de obstrucción de la unión ureterovesical. ⁽²⁾

PALABRAS CLAVE

Riñón, Ureterocele, Uréter.

KEYWORDS

Kidney, Ureterocele, Ureter.

REFERENCIAS BIBLIOGRÁFICAS

1. Muñoz-Lumbreras EG, Guzmán-Aguilar OD, Arias-Patiño JJG, Valdez-Colín JA, Manríquez-Buelna RE, Caneda-Vigueras ER, et al. Presentación atípica de doble sistema colector incompleto simulando imagen quística renal: a propósito de un caso clínico. Rev Mex Urol. 2023;83(3):1-10 <https://doi.org/10.48193/revistamexicanadeurologia.v83i3.933>
2. Bada Bosch I, De Palacio A, Fernández Bautista B, Ordóñez J, Ortiz R, Burgos L, et al. Tratamiento endourológico del ureterocele ectópico. Experiencia en los últimos 15 años. Cir pediàtric. 2023 Marzo; 36: 78-82. <https://doi.org/10.54847/cp.2023.02.0>