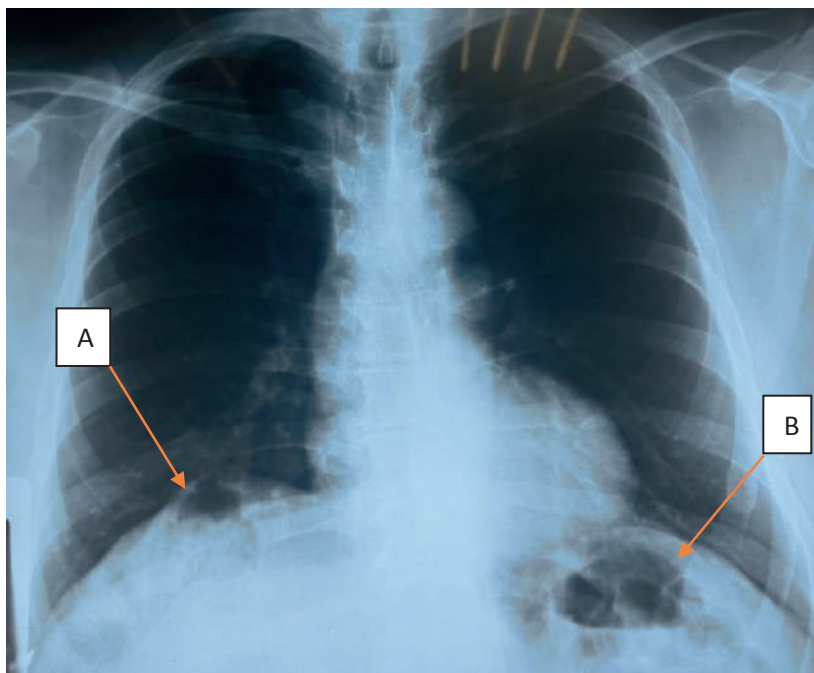


DOI : 10.5377/rceucs.v11i1.20247

Signo radiológico de chilaiditi

Chilaiditi radiological sign

*Karina Isabel Calderón Peña **Rosangela Vásquez Ramírez ***José Raúl Arita Chávez



La imagen revela interposición de intestino en forma de asas de colon, en el ángulo hepático del colon entre el hígado y el hemidiafragma derecho (A). Se puede presentar en hemidiafragma izquierdo, donde se aprecia la interposición de imagen aérea compatible con asas intestinales (B).

Fuente: Archivo del Departamento de Radiología del Instituto Hondureño de Seguridad Social (IHSS), Hospital Regional del Norte (HRN)

Paciente masculino de 66 años, con historia de dolor torácico de 1 día de evolución, predominio en región torácica derecha, 8 de 10 escala análoga del dolor, punzante, intermitente, sin irradiación, ni atenuantes, exacerbado al movimiento. Se le realiza electrocardiograma sin datos isquémicos agudos, enzimas cardíacas negativas. Con Rayos x de tórax que evidencia signo de Chilaiditi.

El signo de Chilaiditi es un signo radiológico que consiste en la presencia anormal de aire en el espacio subfrénico, causado por la interposición de un asa intestinal.⁽¹⁾ Generalmente se presenta en personas mayores de 60 años, con antecedentes de cáncer, enfermedad obstructiva crónica (EPOC), obesidad y embarazo.⁽²⁾ Se deben cumplir los criterios

*Médico General Instituto Hondureño de Seguridad Social, Hospital Regional del Norte, San Pedro Sula, Cortés, Honduras.
ORCID ID: <https://orcid.org/0000-0002-6167-264X>. Dirigir correspondencia a: karinacalderon57@gmail.com

**Medico General Asociación Hondureña Mujer y Familia, San Pedro Sula, Cortes, Honduras.
ORCID ID: <https://orcid.org/0009-0002-2817-9658>. rrvasquezr12@gmail.com

***Médico General Instituto Hondureño de Seguridad Social, Hospital Regional del Norte, San Pedro Sula, Cortes, Honduras.
ORCID ID: <https://orcid.org/0000-0001-6366-9308>. joserauldoc@yahoo.com

Recibido: 12 mayo 2024 Aprobado: 1 junio 2024

siguientes: el hemidiafragma derecho elevado por encima del hígado por interposición del intestino, intestino distendido por aire para ilustrar el pseudoneumoperitoneo y el margen superior del hígado deprimido por debajo del nivel del hemidiafragma izquierdo.

A diferencia el Síndrome de Chilaiditi, es el signo radiológico, acompañado de síntomas: dolor abdominal, náuseas, vómitos, distensión abdominal, anorexia, constipación, dolor torácico, disnea o palpitaciones, otros simulan un síndrome coronario agudo.⁽¹⁾ El manejo inicial es conservador.⁽²⁾ Excepcionalmente requiere tratamiento quirúrgico, al desarrollar complicaciones graves como gangrena o perforación intestinal.⁽¹⁾

PALABRAS CLAVE

Dolor torácico, Síndrome de Chilaiditi, Tratamiento Conservador.

KEYWORDS

Chest pain, Chilaiditi Syndrome, Conservative Treatment.

REFERENCIAS BIBLIOGRÁFICAS

1. Cañón-Murcia JA, Medina-Acevedo AX. Signo de Chilaiditi, diagnóstico tomográfico. MedUNAB [Internet]. 2022; [Consultado el 29 de abril 2024]; 25(1):79-82. doi: <https://doi.org/10.29375/01237047.4186>
2. Rego-Ávila H, Delgado-Rodríguez A, Vitón-Castillo A. Síndrome de Chilaiditi: reporte de un caso y revisión de la literatura. Revista Finlay [revista en Internet]. 2020 [citado 2024 abril 29]; 10(3):[aprox. 4 p.]. Disponible en: <http://www.revfinlay.sld.cu/index.php/finlay/article/view/841>