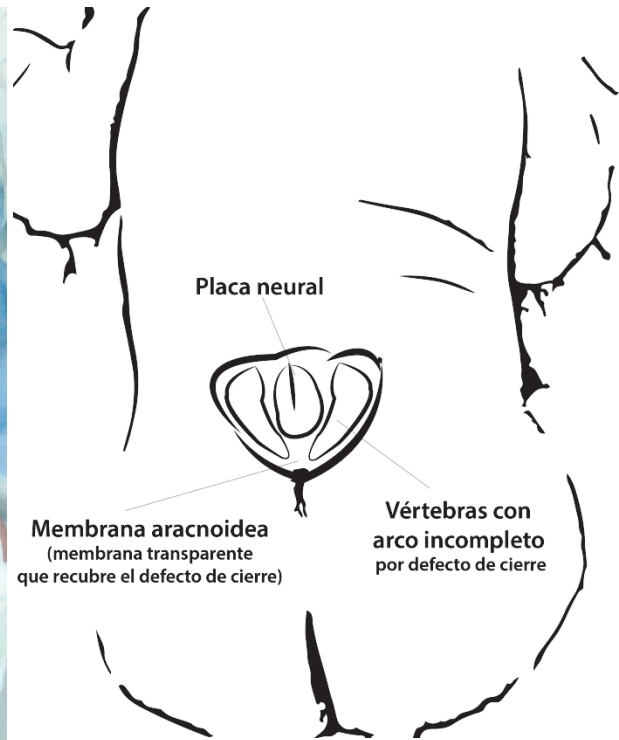
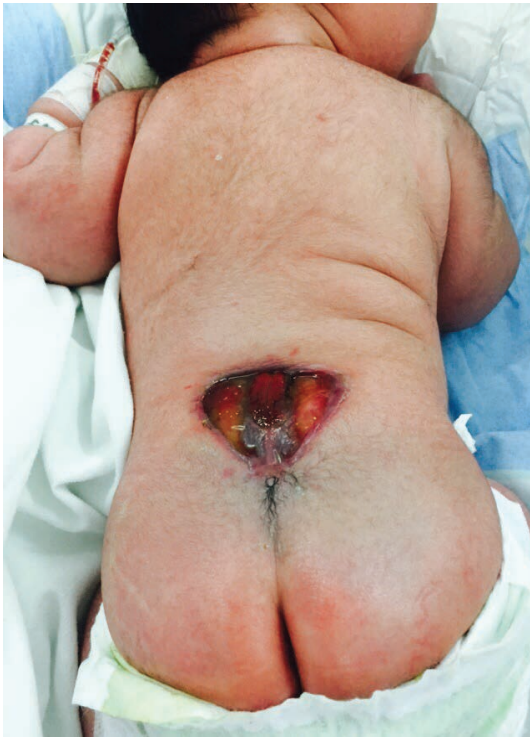

## Mielomeningocele plano

### Myelomeningocele

Lidia María Prado López,\* Jorge Eduardo Ortega.\*\*



La imagen y el esquema muestran un recién nacido con Mielomeningocele (MMC) que está cubierto únicamente por la membrana aracnoidea rota. Debido a la salida del líquido cefalorraquídeo ha perdido su forma característica en omega y se observa plano, esto permite visualizar el tejido neural y el arco vertebral incompleto como lo muestra el esquema.

Se trata de un defecto congénito de la fusión posterior del tubo neural.<sup>(1)</sup> El MMC es la variante más común de la espina bífida abierta,<sup>(1-2)</sup> y está asociado a daño neurológico

como disfunción del esfínter vesical, disfunción de las extremidades inferiores, deformidades de los pies, deformidades de la columna, hidrocefalia y disfunción hipotálamo-hipofisiaria.<sup>(2)</sup>

En algunos casos, y sobre todo en defectos de mayor tamaño en los que el cierre primario del defecto se dificulta debido a la limitación en la elasticidad de la piel, por compromiso de su irrigación, se puede recurrir a técnicas de transposición de colgajo músculo-cutáneo.<sup>(3)</sup>

\*Pediátra del Hospital Nacional Mario Catarino Rivas (HNMCR), Docente Escuela Universitaria de Ciencias de la Salud (EUCS)- Universidad Nacional Autónoma de Honduras en el Valle de Sula (UNAHVS)  
\*\* Neurocirujano Hospital Nacional Dr. Mario Catarino Rivas (HNMCR)  
Dirigir correspondencia a: pradolidia79@gmail.com

Recibido: 09 de marzo 2016 Aprobado: 14 de abril 2016

1. Kural C, Solmaz I, Tehli O, Temiz C, Kutlay M, Daneyemez M. K, et. al. Evaluation and Management of Lumbosacral Myelomeningoceles in Children. *The Eurasian Journal of Medicine*. 2015; 47(3):174-178. DOI: 10.5152/eurasianjmed.2015.138.
2. Bao N, Lazareff J. How I Do It: Management of spina bifida in a hospital in The People's Republic of China. *Surg Neurol Int*. 2015; 6(Suppl 11):S337-45. DOI: 10.4103/2152-7806.161410.
3. Shim JH, Hwang NH, Yoon ES, Dhong ES, Kim DW, Kim SD. Closure of Myelomeningocele Defects Using a Limberg Flap or Direct Repair. *Archives of Plastic Surgery*. Jan 2016; 43(1):26-31 DOI: 10.5999/aps.2016.43.1.26.