

# Encefalitis asociada con COVID-19: Reporte de Caso

## Encephalitis associated with COVID-19: Case Report

Karen Lizeth Escoto Cruz\* <https://orcid.org/0009-0000-0302-6765>, Sussette Alexandra Sanchez Hernandez\*\*  
<https://orcid.org/0000-0002-8764-994X>, Katheren Alejandra Reyes Mejía\*\*\* <https://orcid.org/0009-0006-9223-6484>,  
Luis Enrique Romero Reyes\*\*\*\* <https://orcid.org/0009-0004-4668-3684>

DOI: <https://doi.org/10.5377/pediatriva.v13i2.23020>

### RESUMEN:

**Introducción:** La reciente pandemia por COVID-19, causada por el virus SARS-CoV-2 de la familia *Coronaviridae*, ha dejado registros de aproximadamente 769 millones de casos a nivel mundial. Su presentación clínica es variable, abarcando desde síntomas leves hasta un compromiso multisistémico. Las manifestaciones neurológicas presentes en el 36% de los casos se atribuyen al neurotropismo del virus; entre las más comunes destacan la cefalea, mareos, anosmia, ageusia; pero se han reportado casos de convulsiones, accidentes cerebrovasculares, encefalitis, entre otros. **Caso Clínico:** paciente femenina de 6 años que inicia con síntomas respiratorios leves, posteriormente con alteraciones en el comportamiento y convulsiones. Se realiza antígeno para Covid-19 por hisopado nasofaríngeo, con resultado positivo. Punción lumbar y Tomografía cerebral sin alteraciones. Se brinda manejo empírico para neuroinfección, observándose evolución satisfactoria en estado neurológico de la paciente. **Conclusión:** El aumento de casos pediátricos con formas atípicas de COVID-19, particularmente con manifestaciones neurológicas inespecíficas como convulsiones y signos meníngeos, resalta

la importancia de considerar la encefalitis asociada a SARS-CoV-2. Su diagnóstico representa un reto clínico que requiere la exclusión sistemática de otras causas, para orientar el manejo oportuno y definir el pronóstico de cada paciente.

**PALABRAS CLAVE:** COVID-19, Encefalitis, Complicaciones neurológicas, SARS-CoV-2

### ABSTRACT

**Introduction:** The recent COVID-19 pandemic, caused by the SARS-CoV-2 virus of the *Coronaviridae* family, has resulted in approximately 769 million cases worldwide. Its clinical presentation is variable, ranging from mild symptoms to multisystem involvement. Neurological manifestations, present in 36% of cases, are attributed to the neurotropism of the virus; the most common include headache, dizziness, anosmia, and ageusia. However, cases of seizures, stroke, encephalitis, among others, have also been reported. **Case Report:** A 6-year-old female patient initially presented with mild respiratory symptoms, later developing behavioral changes and seizures. A nasopharyngeal swab antigen test for COVID-19 was positive. Both lumbar puncture and brain CT scan were unremarkable. Empirical treatment for neuroinfection was initiated, with subsequent satisfactory neurological recovery. **Conclusion:** The increase in pediatric cases with atypical forms of COVID-19, particularly with nonspecific neurological manifestations such as seizures and meningeal signs, highlights the importance of considering SARS-CoV-2-associated encephalitis. Its diagnosis represents a clinical challenge that requires the systematic exclusion of other causes, in order to guide timely management and define the prognosis of each patient.

#### Como citar:

Escoto Cruz, K. L., Sanchez Hernandez, S. A., Reyes Mejía, K. A., & Romero Reyes, L. E. Encefalitis asociada con COVID-19: Reporte de Caso. *Acta Pediátrica Hondureña*, 13(2), 58–62.  
<https://doi.org/10.5377/pediatriva.v13i2.23020>

\*Médico Residente de III año de Pediatría, UNAH-CC.

\*\*Médico General, UNAH-CC.

\*\*\*Facultad de Medicina y Cirugía, UNICAH, Campus SPSP.

\*\*\*\*Médico Especialista en Infectología Pediátrica, Hospital Nacional Dr. Mario Catarino Rivas.

**Correspondencia a:** [escotto.k@gmail.com](mailto:escotto.k@gmail.com)

**Recibido:** 21/01/2024 **Aprobado:** 31/07/2024

**KEYWORDS:** COVID-19, Encephalitis, Neurological complications, SARS-CoV-2.

## INTRODUCCIÓN

La encefalitis aguda se define como una inflamación del parénquima cerebral asociada con disfunción neurológica, para su diagnóstico se requieren los siguientes criterios: alteración del estado mental, caracterizado por nivel de conciencia disminuido o alterado, letargo o cambio de personalidad durante al menos 24 horas; acompañado de dos o más de los siguientes: fiebre, convulsiones no preexistentes, déficits neurológicos focales, pleocitosis en el líquido cefalorraquídeo (LCR), y anomalías en estudios de neuroimagen o en electroencefalograma (EEG).<sup>1</sup>

Generalmente tiene origen infeccioso, siendo las infecciones virales la causa más común, responsables de aproximadamente el 75% de los casos.<sup>2</sup> También, se pueden identificar otros agentes causales, como bacterias, hongos, rickettsias, protozoos e infecciones por micobacterias; causas autoinmunes, entre otros.

Aunque el diagnóstico de la encefalitis viral se fundamenta principalmente en el aislamiento del virus en LCR, esto representa un desafío dado que su dispersión es transitoria y los niveles del virus en LCR pueden ser considerablemente bajos. Por lo tanto, la evaluación física de las manifestaciones neurológicas cobra una importancia significativa para establecer un diagnóstico oportuno.<sup>3</sup>

Tras el inicio de la pandemia por COVID-19 se documentaron manifestaciones neurológicas frecuentes como cefalea, disgeusia, hiposmia y anosmia. Aunque las alteraciones graves como encefalitis y eventos cerebrovasculares son raras, pueden aparecer en casos severos de la enfermedad.<sup>4-6</sup>

Es imperativo descartar la infección por SARS-CoV-2 como agente causal en el diagnóstico diferencial de encefalitis, ya que las manifestaciones clínicas pueden estar presentes semanas después del inicio de los

síntomas de COVID-19 o de forma concomitante.<sup>7</sup>

La fisiopatología de los síntomas neurológicos de la infección por SARS-CoV-2 aún está en estudio. Estos parecen estar relacionados con dos mecanismos diferentes: la invasión directa del sistema nervioso central por el virus y una respuesta inflamatoria anormal del huésped. La principal hipótesis es que el SARS-CoV-2 infecta las neuronas receptoras olfatorias, atraviesa el neuroepitelio hasta llegar al bulbo olfatorio y luego invade el tronco encefálico, la corteza y los ganglios basales.<sup>8</sup>

La mortalidad informada para este tipo de encefalitis puede ser significativa y alcanzar hasta un 32%, el abordaje oportuno y la atención especializada pueden contribuir a mejores desenlaces clínicos.<sup>9</sup>

## CASO CLÍNICO

Paciente femenina de 6 años de edad, procedente de un área rural de Yoro, Honduras, sin antecedentes patológicos conocidos. Inició con fiebre no cuantificada de tres días de evolución, acompañada de rinorrea hialina, astenia y adinamia. Posteriormente presentó prosopagnosia, manifestada por incapacidad para reconocer a su madre, seguida de un episodio convulsivo tónico-clónico generalizado de 15 minutos de duración, con oculogiros y sin relajación de esfínteres. Fue llevada al servicio de Emergencia del Hospital Manuel de Jesús Subirana, centro hospitalario de segundo nivel.

Al ingreso en ese centro presentó alteración del estado de conciencia. Tras la estabilización, los estudios iniciales mostraron leucocitosis con predominio de granulocitos, sin alteraciones en la serie roja ni plaquetas (**Tabla 1**). Ante la sospecha de neuroinfección, fue referida al Hospital Mario Catarino Rivas para completar estudios diagnósticos.

Ingresó al hospital de referencia con signos vitales normales para la edad, periodos de agitación y alteraciones en el comportamiento.

Tabla 1: Resultados de los análisis laboratoriales.

	3° día	4° día	10° día
Leucocitos	31.4 x10 <sup>9</sup> /L	24.4	19.0
Neutrófilos	28.7 x10 <sup>9</sup> /L	20.7	14.4
Linfocitos	-----	2.4	3.6
Hemoglobina	12.3 g/dL	11.7	11.6
Plaquetas	262 x10 <sup>9</sup> /L	321	562
PCR	-----	96mg/dl	-----

Fuente: Propia.

Presentaba una puntuación en la Escala de Coma de Glasgow de 13 (O4, V4, M5), pupilas isocóricas y reactivas a la luz, rigidez de nuca presente, y signo de Kernig y Brudzinski negativas. No se encontraron alteraciones en pares craneales, fuerza muscular, reflejos osteotendinosos ni sensibilidad. El resto del examen físico fue normal.

Los estudios de función renal, hepática y electrolitos no mostraron alteraciones. Se inició manejo empírico para neuroinfección con ceftriaxona a 1 g intravenoso cada 12 horas día, vancomicina a 15 mg/kg/dosis cada 6 horas y aciclovir a 10 mg/kg/dosis cada 8 horas, además de fenitoína a 5 mg/kg/día y dexametasona a 0.15 mg/kg/dosis cada 6 horas.

Durante los días siguientes persistieron la prosopagnosia y la alteración del comportamiento, con Glasgow de 13 puntos. Dada la evolución clínica, se realizó prueba de antígeno para COVID-19 por hisopado nasofaríngeo, con resultado positivo. La punción lumbar mostró LCR ligeramente turbio, con glucosa de 62 mg/dl y 338 leucocitos/mm<sup>3</sup> (70% linfocitos, 30% neutrófilos); tinciones de Gram, BAAR y tinta china fueron negativas. No se realizó panel FilmArray para meningitis/encefalitis ni RT-PCR para SARS-CoV-2 en LCR debido a limitaciones de recursos. La tomografía cerebral fue normal (**Figura 1**); la resonancia magnética no se pudo realizar por falta de disponibilidad. El electroencefalograma no mostró alteraciones.

Con estos hallazgos se estableció el diagnóstico de encefalitis aguda asociada a COVID-19. La evolución clínica fue satisfactoria tras el inicio del tratamiento, con mejoría progresiva del estado neurológico. Durante la hospitalización no presentó nuevos episodios febriles ni convulsivos, y no se observó deterioro neurológico. Los laboratorios de control mostraron descenso en el recuento leucocitario y aumento de plaquetas, aunque no se realizó PCR de seguimiento (**Tabla 1**). Completó cinco días de esteroides y siete días de antibióticos y aciclovir. Fue dada de alta con fenitoína y seguimiento en consulta externa.

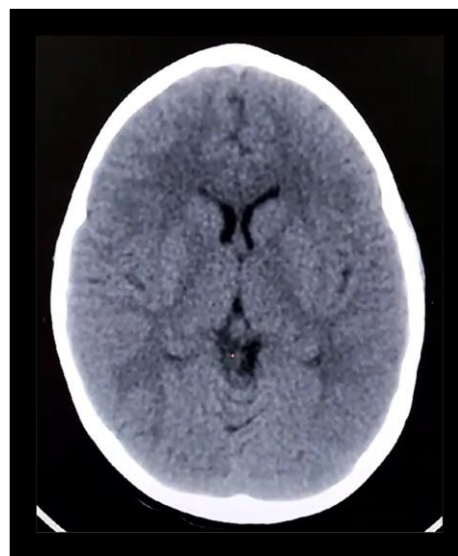


Figura 1. Tomografía cerebral simple. Sin evidencia de alteraciones.

Fuente: Propia

## DISCUSIÓN

Se presenta caso clínico de paciente femenina de 6 años de edad con un cuadro febril acompañado de síntomas respiratorios leves, seguido de compromiso neurológico, alteraciones en el comportamiento y crisis convulsiva. LCR con pleocitosis, sin otras alteraciones. TAC cerebral normal. Hisopado nasofaríngeo para COVID 19 positivo. EEG normal.

Según la OMS, los pacientes pediátricos con diagnóstico de COVID-19 suponían hasta el 8,5% de los casos durante el 2020. Dada la presencia de síntomas inespecíficos de COVID-19 en esta población, esta prevalencia probablemente aún esté subestimada. Las patologías neurológicas específicas en esta población representan el 1% de los casos y generalmente se asocian a formas más graves de COVID-19.<sup>8</sup>

La encefalitis asociada al SARS-CoV-2, aunque infrecuente, ha sido documentada en la literatura y puede manifestarse semanas después del inicio de los síntomas de COVID-19 o de forma concomitante.<sup>7</sup>

Los principales síntomas de la encefalitis por COVID-19 son convulsiones (29,5%), confusión (23,2%), cefalea (20,5%), alteración del estado de conciencia (11,6%). En Wuhan se reportó que pacientes con COVID-19 mostraron alteración de la conciencia, confusión y signos de irritación meníngea, con estudios de imágenes cerebrales normales y análisis de LCR sin pleocitosis (12); el EEG, cuando se realiza, muestra anomalías inespecíficas, como enlentecimiento difuso.<sup>8</sup> Hallazgos que coinciden parcialmente con el caso presentado, donde la paciente también mostró signos neurológicos significativos con estudios de imagen sin alteraciones, pero el LCR sí presentaba pleocitosis.

La encefalitis en esta paciente se relaciona con la infección por SARS-CoV-2, considerando la temporalidad de los síntomas y la exclusión de otras causas posibles. Aunque el mecanismo exacto de la afectación neurológica por SARS-CoV-2 no se comprende completamente, se cree que la patogenia podría involucrar la respuesta inmune exagerada del huésped al virus o la invasión directa del virus al tejido neuronal a través del epitelio olfatorio.

Solo alrededor de una décima parte de las personas que experimentan afectaciones neurológicas desarrollarán condiciones potencialmente mortales, siendo las encefalitis agudas el principal factor, dado que agravan el

estado general del paciente.<sup>10</sup> Estudios previos en autopsias han revelado la presencia del virus tanto en el LCR como en el parénquima cerebral, lo que sugiere su capacidad de tropismo y penetración en el SNC.<sup>11</sup>

Se ha observado que la RT-PCR positiva en el LCR es un hallazgo poco común, y aún se desconoce la sensibilidad y especificidad de esta prueba en este fluido.<sup>12</sup> Los diagnósticos diferenciales para encefalitis incluyen infecciones virales como herpes virus, enterovirus, y a la vez causas bacterianas o autoinmunes. En este caso, la rápida exclusión mediante pruebas diagnósticas y la confirmación de infección por SARS-CoV-2 apoyaron el diagnóstico de encefalitis asociada a COVID-19.

Entre las limitaciones en el abordaje de esta paciente, se puede mencionar que nuestra institución no cuenta con RT-PCR para COVID 19 en LCR ni con IRM.

Aunque raras, las complicaciones como la encefalitis pueden ser graves y requieren un enfoque diagnóstico y terapéutico inmediato. La mortalidad informada para este tipo de encefalitis puede ser significativa y alcanzar hasta un 32%, el abordaje oportuno y la atención especializada pueden contribuir a mejores desenlaces clínicos.<sup>9</sup>

La experiencia clínica y la habilidad para relacionar los síntomas neurológicos con la infección por SARS-CoV-2 son cruciales para el manejo efectivo de estos casos. La evidencia sugiere que, con una atención adecuada y oportuna, es posible lograr resultados clínicos favorables incluso en casos de encefalitis asociada a COVID-19 obteniendo una recuperación gradual y favorable.<sup>13</sup>

## CONCLUSIÓN

El aumento de casos pediátricos con formas atípicas de COVID-19, particularmente con manifestaciones neurológicas inespecíficas como convulsiones y signos meníngeos

resalta la importancia de considerar la encefalitis asociada a SARS-2. Su diagnóstico representa un reto clínico que requiere la exclusión sistemática de otras causas y una evaluación experta, aspectos cruciales para definir el pronóstico de cada paciente.

### CONFLICTO DE INTERES

No existe conflicto de intereses.

### REFERENCIAS BIBLIOGRÁFICAS

1. Halperin JJ. Diagnosis and management of acute encephalitis. *Handb Clin Neurol.* 2017;140:1–7.
2. Gao JJ, Tseng HP, Lin CL, Hsu RF, Lee MH, Liu CH. Acute encephalitis after COVID-19 vaccination: a case report and literature review. *Hum Vaccin Immunother.* 2022;18(5):2082206.
3. Ye M, Ren Y, Lv T. Encephalitis as a clinical manifestation of COVID-19. *Brain Behav Immun.* 2020;88:945–6.
4. Mao L, Jin H, Wang M, et al. Neurologic manifestations of hospitalized patients with coronavirus disease 2019 in Wuhan, China. *JAMA Neurol.* 2020;77(6):683–90.
5. Montalvan V, Lee J, Bueso T, De Toledo J, Rivas K. Neurological manifestations of COVID-19 and other coronavirus infections: a systematic review. *Clin Neurol Neurosurg.* 2020;194:105921.
6. Meshref M, Hewila IM, Abdel Mageed S, Morra ME. COVID-19 associated with encephalitis: case report and review of literature. *Neurologist.* 2021;26(6):268–70.
7. Koupaei M, Shadab Mehr N, Mohamadi MH, Asadi A, Abbasimoghaddam S, et al. Clinical symptoms, diagnosis, treatment, and outcome of COVID-19-associated encephalitis: a systematic review. *J Clin Lab Anal.* 2022;36(11):e24718.
8. Casabianca M, Caula C, Titomanlio L, Lenglar L. Neurological consequences of SARS-CoV-2 infections in the pediatric population. *Front Pediatr.* 2023;11:1165439.
9. Manzano GS, McEntire CRS, Martinez-Lage M, Mateen FJ, Hutto SK. Acute disseminated encephalomyelitis and acute hemorrhagic leukoencephalitis following COVID-19: systematic review and meta-synthesis. *Neurol Neuroimmunol Neuroinflamm.* 2021;8(6):e1080.
10. Chang YM, Chen CH, Wang JN, Cheng CM, Tu YF, Shen CF. Distinct neurologic manifestation and cytokine profile of a child with COVID-19-associated acute fulminant encephalitis. *Front Med (Lausanne).* 2023;10:1209656.
11. Puccioni-Sohler M, Poton AR, Franklin M, Silva SJD, Brindeiro R, Tanuri A. Current evidence of neurological features, diagnosis, and neuropathogenesis associated with COVID-19. *Rev Soc Bras Med Trop.* 2020;53:e20200477.
12. Moriguchi T, Harii N, Goto J, Harada D, Sugawara H, Takamino J, et al. A first case of meningitis/encephalitis associated with SARS-Coronavirus-2. *Int J Infect Dis.* 2020;94:55–8.
13. Siahaan YMT, Puspitasari V, Pangestu A. COVID-19-associated encephalopathy: systematic review of case reports. *J Clin Neurol.* 2022;18(2):194–206.