

Displasia Fibrosa Poliostótica

Polyostotic Fibrous Dysplasia

Bessy Maldonado* <https://orcid.org/0009-0000-0417-2713> Lilian Dubon*, <https://orcid.org/0009-0000-1898-5416>
Tito Moreno** <https://orcid.org/0009-0004-3348-4651>, Diana Ramírez*** <https://orcid.org/0000-0002-1459-8088>

RESUMEN

La displasia fibrosa (DF) o displasia ósea es una anomalía del desarrollo óseo rara, con una frecuencia de entre el 5% y 7% de los tumores óseos benignos, dentro de estas lesiones, 50-70% son monostóticas, 20-30% son poliostóticas y 3%-10% presentan un síndrome de McCune-Albright (DF, pigmentación cutánea y pubertad precoz). Se caracteriza por el reemplazo del hueso normal y la médula ósea por tejido fibroso. Se presenta paciente masculino de 15 años de edad, mestizo con antecedente de fracturas a repetición y deformidad ósea, se establece diagnóstico mediante imagen en donde se observa lesiones líticas con biopsia positiva para DF. La afección no tiene tratamiento específico, su abordaje es multidisciplinario y representa un desafío médico.

Palabras clave: displasia fibrosa, tumor oseo, biopsia ósea

ABSTRACT

Fibrous dysplasia (FD) or bone dysplasia is a rare bone development anomaly, with a frequency of between 5% and 7% of benign bone tumors, within these lesions, 50-70% are monostotic, 20-30% They are polyostotic and 3%-10% have McCune-Albright syndrome (DF, skin pigmentation and precocious puberty). It is characterized by the replacement of normal bone and bone marrow by fibrous tissue. A 15-year-old mixed-race male patient with a history of repeated fractures and bone deformity is presented. A diagnosis is established by imaging where lytic lesions are observed with a positive biopsy for FD. The condition has no specific treatment, its approach is multidisciplinary and represents a medical challenge.

Key words: fibrous dysplasia, bone tumor, bone biopsy

*Médico Residente de 3er año de Pediatría, Universidad Nacional Autónoma de Honduras (UNAH)

** Médico Especialista en Pediatría

***Médico Especialista en Oncología Pediátrica

Correspondencia: bessymaldonado29@gmail.com

Fecha de entrega: 26/04/2022

Fecha de aprobado 10/05/2022

INTRODUCCION

La DF es una enfermedad benigna del hueso, poco frecuente, no hereditaria, caracterizada por una proliferación anormal de fibroblastos y diferenciación deficiente de osteoblastos que conduce a un reemplazo del tejido óseo esponjoso por tejido conectivo fibroso. Es causada por una mutación activadora somática en el gen GNAS1, que codifica la subunidad α de la proteína G estimulante,¹ con un amplio espectro de presentaciones clínicas que van desde hallazgos radiológicos en pacientes asintomáticos hasta anomalías óseas severas de carácter grave e incapacitante.²

Existen dos formas de presentación, una forma monostótica cuando hay afectación de un hueso y poliostótica cuando hay varios huesos afectados.³ Las lesiones se localizan en epífisis, metáfisis o diáfisis. La variante monostótica es más prevalente, se diagnostica en la juventud y es poco sintomática, afecta a costillas, fémur, tibia, mandíbula y húmero. La poliostótica se observa en un 30% de los casos, suele diagnosticarse en la infancia, afecta el cráneo, cara, pelvis, columna y hombro. Se asocia a síndrome de McCune-Albright en un 2% de los casos (DF, pigmentación cutánea y pubertad precoz). Produce dismetrías, alteraciones en la marcha, dolor mecánico y fracturas de estrés, el diagnóstico es radiológico.⁴

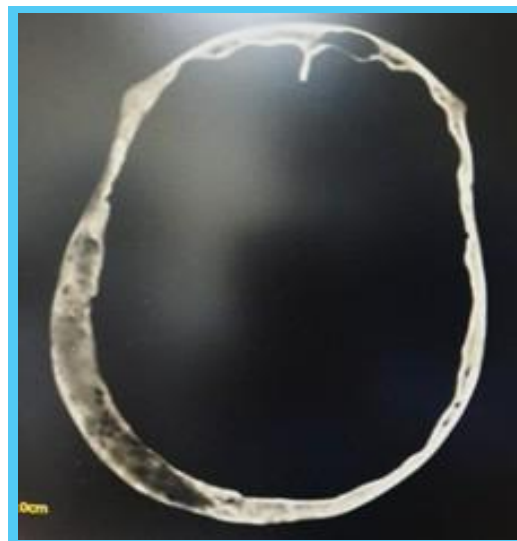
Al día de hoy no existe tratamiento curativo de la enfermedad, depende de la forma de presentación, variando desde actitud expectante, raspado de las lesiones, corrección de las deformidades y descompresión de los nervios, hasta tratamiento con bisfosfonatos en formas poliostóticas con marcadores de remodelado óseo activo y en las formas monostóticas, la exéresis completa de la lesión evita recidivas.⁵ El manejo se logra con mayor eficacia por un equipo multidisciplinario de especialistas y en cuanto al pronóstico depende de la extensión y grado de afectación ósea, edad de inicio y manifestaciones extraesqueléticas, la tasa de malignización es rara. ^{4, 6}

CASO CLÍNICO

Paciente de 15 años de edad procedente de Villanueva, Cortes sin antecedentes patológicos propios o familiares de interés, con historia de presentar fisura en tobillo izquierdo a los 5 años de edad secundario a caída del mismo plano de sustentación al momento de jugar, dos meses posteriores a este evento sufre nueva caída dando como resultado fractura de fémur izquierdo. Se inician estudios dentro de los cuales se incluyen dos biopsias: la primera reporta histiocitosis proximal del fémur izquierdo, iniciándose su respectivo tratamiento sin mostrar mejoría y además acompañándose de convulsiones razón por la cual se repite biopsia y se realiza tomografía Axial Computarizada (TAC) cerebral (Figura 1). Las cuales reportan tejido óseo con cambios escleróticos y lesiones líticas en cráneo. La serie ósea reporta múltiples lesiones con componente expansivo no destructivo afectando los huesos de cráneo así como los arcos costales superiores postero-laterales derechos, compromiso de la pelvis así como de fémur y tibia ipsilateral, compromiso de ambos humeros, segundo y tercer dedo de mano derecha, quinto dedo de mano izquierda, a considerar displasia ósea polioestotica (Figura 2 y 3), con resultados laboratoriales de Vitamina D: 21.6 $\mu\text{g}/\text{ml}$, paratohormona 54.4 $\mu\text{g}/\text{ml}$ y calcio en 9.9 mg/dl . Ante todo los hallazgos y la evolución clínica se decide la toma de una tercera biopsia en la cual se reporta displasia fibrosa polioestotica.

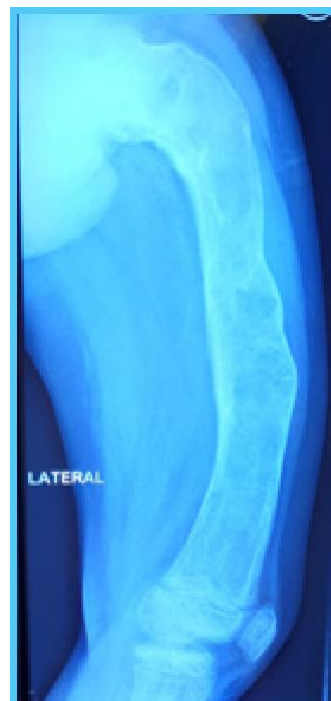Actualmente en manejo con alendronato 70 mg vía oral cada semana, calcio y vitamina D, no se han documentado nuevas lesiones o fracturas.

Figura No. 1: TAC de cerebro en corte axial, en ventana ósea, con presencia de lesión expansiva con imagen de vidrio deslustrado y adelgazamiento de la tabla interna. Que afecta región temporoparietal derecha.



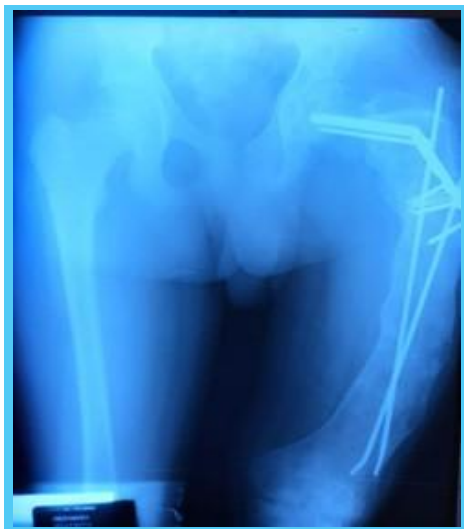Fuente: Expediente Clínico

Figura No 2: Radiografía (RX) Lateral de fémur izquierdo, con imagen expansiva con áreas líticas, dispersas, que involucra epífisis, metáfisis proximal y diáfisis, con ligera angulación del mismo.



Fuente: Expediente Clínico

Figura No. 3: RX Antero Posterior de pelvis y ambos fémures, apreciando fémur izquierdo con lesión expansiva, que provoca engrosamiento de todo el fémur, con áreas líticas y material de osteosíntesis a nivel de cadera y fémur.



Fuente: Expediente Clínico

DISCUSIÓN

La DF es una lesión ósea benigna, poco frecuente, se presenta en niños de alrededor de 10 años de edad, tal como el paciente descrito que presentó cambios óseos en edad escolar. La extensión de las lesiones varía ampliamente desde el compromiso de uno o varios huesos, el hueso más frecuentemente afectado es el fémur (44%), como ser el caso del paciente que inició con cambios a nivel de este hueso. Las lesiones poliostóticas tienden a permanecer más activas o agresivas y, ocasionalmente, sufren una transformación maligna a osteosarcomas o fibrosarcomas en alrededor de 1%^{1, 7, 8} por lo que este paciente debe continuar seguimiento estricto por Oncología. En el examen radiológico se puede comprobar que el diámetro de los huesos está aumentado y la cortical adelgazada y corroída y en su parte interna puede verse zonas de mayor claridad lacunares en “pompa de jabón”, redondeadas u ovaladas de diferentes tamaños, bordeadas por un ribete denso que semeja un “panal de abejas”, con desaparición del sistema trabecular⁸. En la DF se puede observar la deformidad del fémur en “cayado de pastor” tal como se muestra en la Figura 2.

El resultado esquelético de la DF puede ser grave e incapacitante, por lo cual su diagnóstico y tratamiento oportuno, sigue siendo un desafío médico secundario al amplio espectro clínico de esta condición.^{4,7}

REFERENCIAS BIBLIOGRÁFICAS

1. Varsavsky M, Alonso G. Displasia Fibrosa Ósea. Actual. Osteol. [Revista en internet] 2017 [Citado, 9 Noviembre 2022]; 13(3): 233-242. Disponible en: http://osteologia.org.ar/files/pdf/rid56_233-242-ost3-4-varsavsky-b.pdf
2. López-Batista A, Jaramillo-López M, Ventura-Nieves K. Displasia Fibrosa Ósea Facial. Presentación de un caso. Rev Inf Cient. [Revista en internet] 2022 [Citado 9 Noviembre 2022]; 101(2). Disponible en: <https://revinfcientifica.sld.cu/index.php/ric/article/view/3836>
3. Vegas C, Vegas J, Peraza D. Displasia Fibrosa Poliostótica Tipo Jaffé: A Propósito De Un Caso. Universidad Médica Pinareña. [Revista en internet] 2019 [Citado 9 Noviembre 2022]; 15(3). Disponible en: <https://www.redalyc.org/articulo.oa?id=638268500014>
4. Meneses C, Egües A, Uriarte M, Belzunegui J. Displasia Fibrosa Poliostótica: Presentación De Un Caso. Reumatol Clin. 2014; 10(6):413–415. DOI: 10.1016/j.reuma.2014.06.003
5. Nieves A, Holguera R, Bogado M, Sánchez-Atrio A. Displasia Fibrosa Poliostótica. Datos Importantes Que El Reumatólogo Debe Conocer. Reumatol Clin. 2015; 11(6):403–405. DOI: 10.1016/j.reuma.2015.03.004
6. Boyce A, Florenzano P, de Castro L, Collins M. Displasia Fibrosa / Síndrome De McCune-Albright. GeneReviews. [Revista en internet] 2015 [Citado 9 Noviembre 2022]. Disponible en: https://www.ncbi.nlm.nih.gov/books/NBK274564/pdf/Bookshelf_NBK274564.pdf
7. Anitha N, Sankari S, Malathi L, Karthick R. Displasia Fibrosa: Conceptos Recientes. J Pharm Bioall Sci. 2015; 7:S171-2. DOI: 10.4103/0975-7406.155892
8. Hernández E, Hernández M. Displasia Fibrosa Poliostótica. Presentación De Un Paciente. Acta Méd Cen [Revista en internet] 2013 [Citado 9 Noviembre 2022]; 7(4):52-57. Disponible en: <https://www.medigraphic.com/pdfs/medicadelcentro/mec-2013/mec134h.pdf>