

## Complicaciones neurológicas relacionadas con la mordedura de serpiente venenosa: Reporte de un Caso Clínico

### Neurological complications related to a venomous snake bites:

#### A Case Report

*Milixsa Dixiana Ordoñez Flores\**      *Morgan Medina\*\**

#### RESUMEN

La mordedura de serpiente venenosa es una condición de emergencia pediátrica, que predomina en países tropicales y subdesarrollados, afecta a millones de personas a nivel mundial, produciendo alta morbilidad y mortalidad. Las complicaciones neurológicas pueden ser producidas por efecto de neurotoxinas o por alteraciones en la cascada de coagulación.

Se presenta caso de un adolescente mordido por una serpiente barba amarilla que no recibió tratamiento oportuno y manifestó desde las primeras 48 horas, alteraciones hematológicas y a partir del cuarto día de evolución presentó signos de encefalopatía. Posteriormente se analiza el mecanismo mediante el cual se produjeron estos eventos.

#### PALABRAS CLAVE

Coagulación sanguínea, encefalopatías, mordeduras de serpientes.

#### ABSTRACT

Snakebite envenoming is an emergency condition, prevalent in tropical and developing countries, it affects millions of people worldwide, causing high morbidity and mortality rates. Neurological complications may be due to the effect of neurotoxins or alterations in the coagulation cascade.

We present a teenager who was bitten by a snake known as yellow beard. He did not receive timely treatment and he had visible bleeding in the first 48 hours. From the fourth day after he was bitten, he showed signs of beha-

vioral changes (aggression, disinhibition), altered state of consciousness and lumbar/cervical contractures. Thereafter, the mechanisms by which these events occurred are discussed.

#### KEYWORD

Blood Coagulation, Brain Damage, Snake Bites.

#### INTRODUCCIÓN

Unos 5 millones de personas son mordidas por serpientes cada año, lo que resulta en más de 2 millones de casos de envenenamiento y de 20,000 a 125,000 muertes en la población general, la mayoría de las víctimas de mordeduras de serpientes se encuentran entre las personas más pobres del mundo. La OMS la reconoció en el año 2013 como una de las enfermedades tropicales desatendidas. Se han descrito actualmente 2,432 especies de serpientes.<sup>(1)</sup>

Se estima que los niños son mordidos a una edad promedio 1-17 años, especialmente al género masculino y la mayoría de las veces el sitio de mordedura ocurre en extremidades inferiores.<sup>(1-4)</sup>

Las Complicaciones neurológicas graves por envenenamiento tras la mordedura de serpiente están relacionados con una mezcla compleja de toxinas que afectan la transmisión neuromuscular, la cascada de coagulación o ambos.<sup>(5)</sup>

#### CASO CLÍNICO

A continuación se presenta un caso inusual de un adolescente masculino de 13 años de edad, que ingresa al Hospital Nacional Dr. Mario Catarino Rivas (HNMCR) de San Pedro Sula con historia de 6 días de evolución de haber sido mordido por una serpiente barba amarilla en el pie derecho mientras caminaba por un sendero:

\* Residente de Segundo año del Postgrado de Pediatría, Universidad Nacional Autónoma de Honduras en el Valle de Sula UNAH-VS

\*\* Neurólogo Pediatra Hospital Nacional Dr. Mario Catarino Rivas HNMCR

Dirigir correspondencia a: milixsa\_1984@hotmail.com

Recibido: 9 de Julio 2014, Aprobado: 18 de Febrero 2,015

fué atendido inicialmente por curandero en sus primeros cuatro días de evolución, recibiendo medidas caseras. Mostró deterioro clínico desde las 48 horas; pero fue hasta el cuarto día de evolución que los familiares deciden llevarlo al hospital de área de Tocoa Colón, durante su hospitalización presentó somnolencia, episodios transitorios de desorientación, cefalea, dolor lumbar, cervical intenso, palidez, debilidad, hiporexia, con epistaxis y equimosis en extremidades. Recibió manejo con 10 viales de suero polivalente, transfusión de glóbulos rojos empacados, sin mejoría neurológica y con persistencia de los signos y síntomas antes descritos. Fue trasladado en su sexto día de evolución al HNMCR donde se recibió; febril, taquicárdico, normotenso, con múltiples equimosis difusas, debilidad, hiporexia, persistiendo su deterioro del estado de conciencia, encefalopático y con síndrome meníngeo (cefalea, rigidez de nuca y contractura de músculos lumbares). Tenía dos marcas de colmillos poco notables en pie derecho, mínimo enrojecimiento circundante y edema leve, con imposibilidad para deambular.

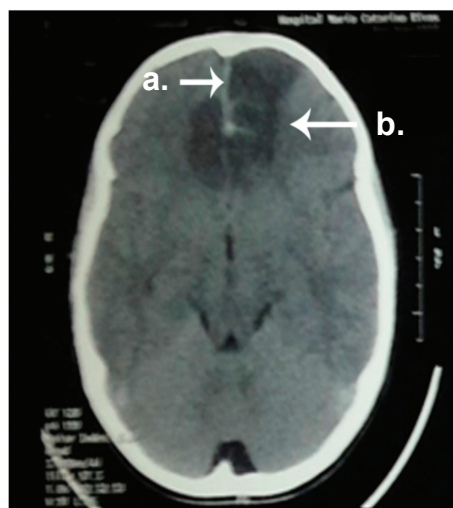Luego de 24 horas de hospitalización en el HNMCR se encontraba con Glasgow de 14, somnoliento, con pupilas isocóricas y reactivas a la luz; persistía con el síndrome meníngeo e iniciaron otros síntomas como ser visión borrosa, fotofobia, dolor y cambios conductuales: agresividad, desinhibición, pérdida de fuerza e imposibilidad para la deambulacion. Los reflejos osteotendinosos se mantuvieron normales y la sensibilidad conservada. Además, hubo edema en hemitórax izquierdo y dolor a la palpación y movilización del hombro.

Entre los exámenes de gabinete se encontró un hematocrito del 25 %, hemoglobina de 8.5 g/dl y leucocitosis de 15,400 k/ul. Las plaquetas, tiempos de coagulación, BUN, creatinina, proteínas y bilirrubinas estaban normales. El examen general de orina presentó 8-10 leucocitos por campo, más de 20 eritrocitos por campo, sin cilindros.

La tomografía (TAC) Cerebral, como se puede

observar en la figura No. 1, mostró hipodensidad frontal sobre el giro frontal medio y superior que podría corresponder a isquemia secundaria a un vasoespasmo. Las cisuras y surcos estaban borrados por el edema cerebral. Sin evidencia de sangrado.

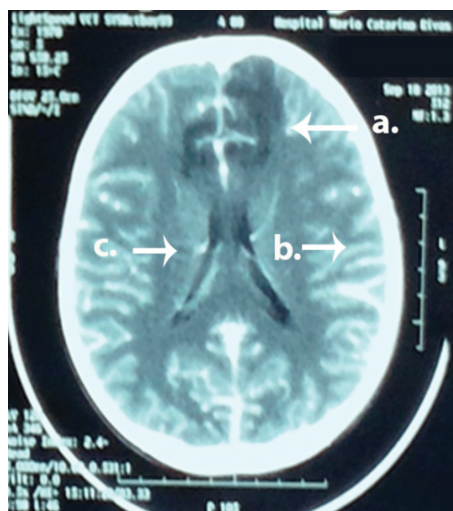
**Figura No. 1:** TAC cerebral sin contraste, sexto día evolución.



a. Falx cerebri u hoz del cerebro b. Hipodensidad frontal

Paciente continúa con deterioro del cuadro clínico en las siguientes 24 horas. Se realizó una segunda TAC cerebral, la que se visualiza en la figura No. 2.

**Figura No. 2:** TAC con contraste, octavo día.



a. Infartos subagudos a nivel frontoparietal bilateral,  
b. hemorragia subaracnoidea Fischer 3  
c. Calcificación fisiológica de los plexos coroideos.

El tratamiento recibido desde su ingreso al HNMCR fue 15 viales de suero polivalente, anti-bioticoterapia, analgésicos y manejo para edema cerebral con dexametasona.

Durante su recuperación se quejaba de dolor a la movilización lumbar y cervical, recibió fisioterapia y al momento de su egreso deambulaba con ayuda. Se le realizó una tercera TAC cerebral control, se observó imagen compatible con hemorragia petequiral frontal izquierda, infartos subagudos a nivel frontoparietal bilateral y ausencia de hemorragia subaracnoidea.

Un mes después, en su cita de seguimiento, no presentaba secuelas y deambulaba sin ayuda.

## DISCUSIÓN

Existen varios factores que influyen en la severidad de la mordedura como la edad y tamaño de la víctima, tiempo transcurrido desde la mordedura hasta la atención, la profundidad de la mordedura, tamaño de la serpiente, cantidad de veneno inoculado y sensibilidad al veneno. Aunque es menos frecuente las mordeduras de serpiente en niños, representan menos del 25% de todos los casos de mordeduras de serpiente, por su poca masa corporal presentan envenenamiento grave.<sup>(1-2)</sup>

El veneno de serpientes es un complejo tóxico, sus efectos clínicos están relacionados de manera directa con el efecto tóxico del veneno, ya sea mediante la actividad anticoagulante/pro-coagulante o efectos neurotóxicos, contiene generalmente varias enzimas digestivas y factores de dispersión, lo que resulta en lesiones locales y sistémicas.<sup>(1-2,6-8)</sup>

La serpiente que se identificó en este caso fue *Bothrops atrox* (barba amarilla), es una especie de la subfamilia *Crotalinae*, muy temida en países tropicales. Algunas toxinas de su veneno pueden interferir en la coagulación y asociarse a hemorragias, trombosis o necrosis a nivel cerebral.

Los signos y síntomas que denotan gravedad y severidad aparecen prácticamente desde el comienzo del envenenamiento y aumentan en las primeras 12-24 horas. Como muestra el caso clínico, a partir de las 48 horas posterior a la mordedura el paciente manifestó alteraciones hematológicas y neurológicas progresivas.<sup>(8-10)</sup>

La coagulopatía se explica principalmente por las enzimas dependientes de zinc, llamadas metaloproteinasas o hemorraginas, proteasas de serina, y lecitinas de tipo C que tienen actividad anticoagulante o procoagulante y puede ser agonistas o antagonistas de las plaquetas y agregación plaquetaria.<sup>(1,5,10,11)</sup>

Como resultado de la acción tóxica del veneno, se producen alteraciones cerebrovasculares, isquémicos y/o hemorrágicos. Otro mecanismo por el que se producen los infartos es por hidrólisis de proteínas en la lámina basal de los vasos capilares.<sup>(2,4,5,8,11-14)</sup>

Los hallazgos de laboratorio como leucocitosis y anemia de forma tardía, están relacionadas directamente al efecto del veneno, además son indicadores de que el envenenamiento es importante.<sup>(12)</sup>

En América la mayor parte de las complicaciones severas reportadas se deben a algunas especies de *Bothrops atrox* con menos frecuencia también pueden contener algunas neurotóxicas que explicarían el dolor y la afectación neuromuscular manifestada en este paciente.<sup>(8,12,14-16)</sup>

El envenenamiento severo se asocia con múltiples trombosis sistémicas que aparecen dentro de las 48 horas de la mordedura, resultando en infartos cerebrales. Probablemente las alteraciones o los cambios a nivel cerebral, como el edema dieron inicio en las primeras 48 horas incrementándose según se muestran en estudios de neuroimagen como consecuencia de la actividad fibrinolítica incrementada y de la oclusión de vasos sanguíneos por fibrina. Estos efectos no fueron contrarrestados oportuna-

mente ya que recibió atención médica hasta el 4to día, después de haber sufrido la mordedura.<sup>(2,9,11-13,15)</sup>

Las complicaciones neurológicas son raras y están asociadas al tiempo de evolución de la mordedura; hemorragias intracraneales, isquemia cerebral.<sup>(7)</sup> Lo que coincide con la evolución de nuestro paciente hacia una encefalopatía y síndrome meníngeo que clínicamente en ausencia de fiebre corresponden a hemorragias del espacio subaracnoidea.<sup>(16,17)</sup>

Una correcta clasificación del grado de mordedura y la utilización de suero antiofídico son la

clave para un adecuado manejo de la situación.

Es de suma importancia educar a la población ya que existen otros factores que van a ser determinantes en la evolución y en las complicaciones de los pacientes, como es el tiempo y manejo oportuno. Hoy en día todavía las víctimas se acercan inicialmente a curanderos tradicionales para su tratamiento y muchos ni siquiera acuden a un hospital, aumentando así la morbimortalidad. Además la notificación de casos es importante para determinar la prevalencia dar seguimiento a largo plazo y evaluar la recuperación y el pronóstico.

## BIBLIOGRAFÍA

1. Kaushik M Da Jaya, Biswaroop Chakrabarty D Ma, Gulati M Da Sheffali. Inusual complicación neurológica tardía en un niño después de una mordedura de serpiente. *Pediatric Neurology*. 2014; 10:1-3. Disponible en: <http://dx.doi.org/10.1016/j.pediatr-neurol.2014.02.014>.
2. Mehan Méndez Víctor, Ramírez Erazo Julio, Wong Gutiérrez Gustavo. Ceguera bilateral y manifestaciones hemato-neurológicas producidas durante un accidente botrópico; *Acta Med*. 2010; (27):188-192.
3. Jarwani Bhavesh, Jadav Pradeep, Madaiya Malhar. Perfil Clínico, Demográfico y Epidemiológico de Mordedura Serpiente. *Journal of Emergencies, Trauma, and Shock*. 2013;(6): 199-202.
4. Dabor Resiere, Bruno Mégarbane, Ruddy Valentino, Hossein Mehdaoui, Laurent Thomas. Bothrops lanceolatus Bites: Guidelines for Severity Assessment and Emergent Management. *Toxins*. [Citado 2014, 26 agosto] 2010; 2(1):163-173. Disponible en: <http://www.mdpi.com/2072-6651/2/1/163/htm>.
5. Matteucci Michael J, E Hannum Jennifer, Riffenburgh Robert H. Pediatric Sex Group Differences In Location of Snakebite Injuries Requiring Antivenom Therapy. *Journal of Medical Toxicology*. 2007; (3): 103-106.
6. Martina Cristina, Nogue Santiago. Novedades en el envenenamiento por mordedura de víbora. *Med Clin*. 2015; 144(3):132-136. Disponible en: <http://dx.doi.org/10.1016/j.medcli.2014.06.015>
7. Julian White. Abordaje del Paciente con envenenamiento. En: Peter Cameron, George Jelinek, Ian Everitt, Gary Browne, Jeremy Raftos. *Envenenamiento. Tratado de medicina de Urgencias Pediátricas*. España: Elsevier; 2007. P 521-537.
8. Díez M Estefanía, Peña D Alonso, García Cano P, López Gamoba A. Tratamiento de la mordedura por víbora en España. *Semergen*. [Citado 2014, 29 agosto] 2014; XXX(X):1-7. <http://dx.doi.org/10.1016/j.semerg.2014.08.005>. Disponible en: [http://apps.elsevier.es/watermark/ctl\\_servlet?\\_f=10&pident\\_articulo= 0&pident\\_usuario=0&pcontactid=&pident\\_revista=](http://apps.elsevier.es/watermark/ctl_servlet?_f=10&pident_articulo= 0&pident_usuario=0&pcontactid=&pident_revista=)



- 40&ty=0&accion=L&origen= zonadelectura&web=www.elsevier.es&lan=es&fichero=S1138-3593(14)00352-9.pdf&eop=1&early=si.
9. Vázquez Paula, Mar Guerrero M. Mordedura y picaduras. *An Pediatr Contin.* 2008; 6(2):76-84.
  10. Ahmed Moied Syed, Ahmed Mohib and Nadeem Abu. El tratamiento de emergencia de una mordedura de serpiente: las perlas de la literatura. *Journal Emerg Trauma shock.* 2008; (2): 97-105.
  11. David G Theakston R, Gavin D Laingemail. Diagnosis of Snakebite and the Importance of Immunological Tests in Venom Research. *Toxins.* [Citado 2014, 28 agosto] 2014;6(5):1667-1695. Disponible en: <http://www.mdpi.com/2072-6651/6/5/1667/htm>.
  12. Mata Zubillagaa D, Iglesias Blázquez C, Lobo Martínez P, Naranjo Vivas D. Lesiones por Mordedura de Víbora. *An Pediatr.* [Citado 2014, 25 de agosto.] 2011; 74 (4):286-288
  13. doi:10.1016/j.anpedi.2010.11.007. Disponible en: <http://analesdepediatria.org/es/lesiones-por-mordedura-vibora/articulo/S1695403310005394/>
  14. De la O Cavazos ME, Cázares Rangel J, Montes Tapia PF, Valdés Burnes DA, Rosas Herrera BS. Mordedura de serpiente en pediatría: experiencia de seis años del Hospital Universitario de Monterrey, NL. *Salud pública Méx* [revista en la Internet]. 2009 [citado 2015 Mar 11]; 51(1): 3-3. Disponible en: [http://www.scielo.org.mx/scilo.php?script=sci\\_arttext&pid=S0036-3634200900100002&lng=es](http://www.scielo.org.mx/scilo.php?script=sci_arttext&pid=S0036-3634200900100002&lng=es).
  15. López A, Ponce O. Mordedura de serpiente en niños. *Honduras Pediátrica.* 1987; 11(4):189.
  16. Del Brutto OH, Del Brutto VJ; Neurological complications of venomous snake bites. *Acta Neurología Scandinavica.* 2012;(125): 363-372. Disponible en: <http://dx.doi.org/10.1016/j.neuro.2013.07.008>
  17. Matteucci Michael J, Hannum Jennifer E, Riffenburgh Robert H. Pediatric Sex Group Differences In Location of Snakebite Injuries Requiring Antivenom Therapy. *Journal of Medical Toxicology.* 2007 ;( 3): 103-106
  18. Vela Fernandez X, García de Castro .El manejo de las mordeduras de serpiente en Sudamérica. *Emergencias.* 2005;(17): 267-273